Aus dem Bezirksspital Langnau i. E. (Leitung: Prof. Dr. A. Fonio)
und der konservierenden Abteilung des zahnärztlichen Institutes der Universität
Basel (Vorstand: Prof. Dr. O. Müller)

Die blutige und unblutige Zahnentfernung bei Hämophilen

Inaugural-Dissertation

zur Erlangung der Doktorwürde der Zahnheilkunde der
medizinischen Fakultät der Universität Basel

vorgelegt von

PAUL REBER
von Basel

Zürich 1942

Buchdruckerei Berichthaus

Von der medizinischen Fakultät der Universität Basel
genehmigt auf Antrag von
Prof. Dr. A. Fonio und Prof. Dr. O. Müller

Promotion vom 10. Juli 1941

Die Arbeit wurde publiziert
in der Schweizerischen Monatsschrift für Zahnheilkunde
Band 52, No. 2, 1942

Aus dem Bezirksspital Langnau i. E. (Leitung: Prof. Dr. A. Fonio)
und der konservierenden Abteilung des zahnärztlichen Institutes der Universität
Basel (Vorstand: Prof. Dr. O. Müller)

Die blutige und unblutige Zahnentfernung bei Hämophilen

Inaugural-Dissertation

zur Erlangung der Doktorwürde der Zahnheilkunde der
medizinischen Fakultät der Universität Basel

vorgelegt von

PAUL REBER
von Basel

Zürich 1942

Buchdruckerei Berichthaus

R. UNIV.
BIBLIOTHEEK
LEIDEN

Separatabdruck aus der «Schweizerischen Monatsschrift für Zahnheilkunde»
Band 52, 1942, Heft 2.

Aus dem Bezirksspital Langnau i. E.
Leitung: Prof. Dr. A. Fonio
und der konservierenden Abteilung des Zahnärztlichen Instituts der
Universität Basel (Vorstand: Prof. Dr. O. Müller)

Die blutige und unblutige Zahnentfernung bei Hämophilen.

INAUGURAL-DISSERTATION
zur Erlangung der Doktorwürde der Zahnheilkunde der
medizinischen Fakultät der Universität Basel
vorgelegt von

Paul Reber, Zahnarzt, Langnau i. E.

Einleitung.

616.314 089.87]06

Verhältnismäßig selten mag es in der Praxis des Zahnarztes sich ereignen, daß ein Hämophiler unter seinen Patienten sich befindet. Aber außerordentlich segensreich können sich seine Bemühungen für die Erhaltung seiner Zähne im Leben dieses Kranken auswirken. Das ganze Wirken und Sinnen des Zahnarztes sollte darauf gerichtet sein, mit allen ihm zu Gebote stehenden Mitteln die Zähne eines Bluters vor dem Zerfall zu bewahren, einen blutigen Eingriff im Gebiete der Mundhöhle, wenn immer möglich, unnötig zu machen.

Die Zahnextraktion ist wohl seit langen Jahrhunderten der am meisten durchgeführte chirurgische Eingriff am Menschen in unsern Zonen. So nimmt es auch nicht wunder, daß immer wieder in den Krankengeschichten beinahe aller Hä-

mophilen die Zahnextraktion und die durch sie hervorgerufenen perniziösen Blutungen eine große Rolle spielen. Deshalb sollte der Arzt, der naturgemäß schon bald im Leben eines Bluters erscheint, es nicht versäumen, die Umgebung des Kranken auf die große Wichtigkeit einer sorgfältigen Überwachung der Mundverhältnisse hinzuweisen, und dem Zahnarzt sollte es schönste Berufspflicht sein, einem solchen bemitleidenswerten Kranken sein ohnehin schweres Dasein zu erleichtern. Die Aufnahme in eine Krankenkasse oder Unfallversicherung kommt für Leute, die auch nur in leichterem Maße unter dieser «erblichsten aller Erbkrankheiten» leiden, kaum in Frage. Das erschwert oder verunmöglicht ihnen die Erlernung eines Berufes und bedeutet für ihre Angehörigen große Lasten und Opfer. Ein Zahnarzt sollte deshalb nie die Behandlung eines solchen Patienten unter irgendwelchen Gründen abweisen und selbst persönliche Opfer nicht scheuen.

Sehr zahlreich sind in der zahnärztlichen Schulliteratur die kurzen Hinweise auf die Gefährlichkeit chirurgischer Eingriffe bei Hämophilen. Recht spärlich aber sind die Berichte im zahnärztlichen Fachschrifttum über solche Eingriffe und deren klinischen Verlauf, so daß man leicht zur Annahme gelangen kann, eine Zahnextraktion bei einem Bluter sei ein äußerst seltenes Vorkommnis. Und doch beweisen, wie schon erwähnt, die Krankengeschichten des medizinischen Schrifttums über Hämophilie eher das Gegenteil.

Frankreich, Südafrika, Japan, Deutschland, England, die Schweiz und Nordamerika sind die Länder, in denen die Hämophilie am verbreitetsten ist. Untersuchungen über die regionale Ausbreitung und Häufigkeit der Krankheit sind spärlich. Es liegen Arbeiten von *Schloeßmann* (1) über Württemberg und als neueste von *Fonio* (2) über den Kanton Bern vor. *Fonio* stellte im Kanton Bern im Jahre 1936 16 hereditäre und 3 sporadische Bluterfamilien fest. 6 Bluterfamilien weisen keine lebenden Bluter mehr auf. Es leben 18 Bluter, ferner noch 2 latente Bluter. (*Fonio* bezeichnet als latente Bluter Angehörige von Bluterfamilien mit typisch verzögerten Blutgerinnungszeiten und funktioneller Minderwertigkeit

der Blutplättchen, aber ohne jede klinische Erscheinungen.) Ferner finden sich 9 Konduktoren mit lebenden Blutersöhnen vor. 3 fortpflanzungsfähige Konduktoren, deren Blutersöhne gestorben sind, sind noch am Leben. Zu diesen sind noch 2 Konduktor-Großmütter zu zählen, deren Blutersöhne und Bluterenkel gestorben sind. Sehr aufschlußreich sind auch anamnestische Angaben über die Blutungssymptome, die von 59 noch lebenden und bereits gestorbenen Blutern von dem gleichen Autoren gesammelt zusammengestellt worden sind. «Zahnblutungen» (es wird sich hier wohl nicht nur um Extraktionsblutungen, sondern auch um Blutungen beim Zahnwechsel oder um Blutungen der Gingiva handeln) wurden bei 26 Fällen eruiert. Aus der Art der Angaben muß angenommen werden, daß diese «Zahnblutungen» bei diesen Fällen wiederholt aufgetreten sind. Auch können sie wohl nicht als vollständig angesehen werden, da sie größtenteils von Angehörigen verstorbener Hämophiler erfragt worden sind. Von 32 Blutern, die an Verblutung starben, gingen 3 an «Zahnblutungen» im Alter von 9, 21 und 23 Jahren zugrunde.

Sehr interessant ist in diesem Zusammenhange eine Arbeit von *Seidel* (3), in der er eine Zusammenstellung aller letal verlaufenen Blutungen nach Zahnentfernungen gibt, die in der medizinischen und zahnärztlichen Literatur aufzufinden sind. Bei den neunzehn von diesem Autoren registrierten Verblutungen waren drei sicher durch die hämophile Anlage bedingt, bei einem vierten Falle ist die Diagnose Hämophilie zweifelhaft. Es ist verwunderlich, daß nicht eine größere Anzahl von Hämophilen in dieser Aufstellung in Erscheinung treten. Bei den drei sichern Hämophiliefällen handelt es sich um zwei Kleinkinder im Alter von drei Jahren und um einen Achtjährigen, bei dem zweifelhaften Falle um einen 21 Jahre alten Patienten.

Die Blutstillung im Munde ist ein eminent wichtiges Kapitel für den Zahnarzt. Bei den Patienten, die sich als «Bluter» oder «Bluterinnen» in der Praxis vorstellen, wird es sich wohl nie um echte Hämophile handeln, und die Ursachen von früher aufgetretenen Zwischenfällen bei Extraktionen

lassen sich fast stets auf lokale und zufällige Umstände zurückführen. Bei solchen Blutungen gelingt es dem Zahnarzt wohl immer, mit seinen Hilfsmitteln zurecht zu kommen, ohne die Hilfe des Spitalarztes oder des Chirurgen. Der echte Hämophile weiß meistens über seine Anlage genau Bescheid. Ob ein Eingriff im Munde eines solchen Erbkranken vorgenommen werden darf, sollte der Zahnarzt nie von sich aus entscheiden, sondern gemeinsam mit einem Spitalarzt. Der blutende Hämophile gehört in die Behandlung dieses letzteren, da nicht nur lokale Ursachen zur Blutung vorliegen, sondern die allgemeine Disposition berücksichtigt werden muß. Bei einer Zahnentfernung sollte aber der Spitalarzt die geschultere Hand des Zahnarztes arbeiten lassen und auch zur lokalen Blutstillung sich seiner technischen Hilfsmittel und Möglichkeiten bedienen, die ich noch darzustellen habe.

Für den Zahnarzt stellt sich die Frage, ob es keine Möglichkeit der unblutigen Entfernung von Zähnen gibt, die gerade für die Hämophilen eine Wohltat bedeuten würde. Seit Jahrtausenden war es der Wunsch und Traum der von Schmerzen geplagten Menschen, die kariösen Zähne schmerzlos durch geeignete Mittel zum Ausfallen zu bringen und so die gefürchtete Zahnextraktion unnötig zu machen. Die neuern Methoden der Schmerzbekämpfung haben die Angst vor diesem Eingriff weitgehend gemildert und die Gedanken an eine unblutige Zahnentfernung aus den Köpfen der Ärzte und Patienten vollständig verdrängt. Von den vielen Mitteln, die seit dem Altertum von Schulmedizin und dem Volksaberglauben angegeben worden sind, hat sich keines wohl bewährt und ist in unserem Gebrauch geblieben. Es werden immer wieder im Mittelalter auf die Angaben von *Celsus*, *Plinius* und *Galenus* zurückgegriffen. So sollen nach *Plinius* die zerstoßenen Gräte des Meerdrachens oder des Pastinacus, eines andern Seefisches, mit weißer Nieswurz vermischt, Zähne schmerzlos zum Ausfallen bringen (4). Der Volksaberglaube bringt das gleiche zustande durch Auflegen eines Totenzahnes oder von Asparaguswurzeln oder durch Bestreichen des kranken Zahnes mit dem Teige von Mehl und «Euphorbia Lathyris» (Springwurz) (5). Dasselbe soll Ölsatz mit

dem Satze unreifer Trauben bis auf Honigkonsistenz gekocht bewirken. Auch die Chinesen sollen durch Salben die Zähne zum Ausfallen bringen können (4).

Am meisten Aussicht, die Zähne von Hämophilen unblutig zu entfernen, schien mir das von *Misch* (6) vorgeschlagene Vorgehen mit Gummiringen zu haben. Es erwies sich in der Tat als ungefährliche und schonende Methode, die vom Zahnarzt allein ohne weiteres ausgeführt werden kann. Sie soll am klinischen Beispiel näher ausgeführt und beschrieben werden. Sie ist sicher noch weiter ausbau- und entwicklungsfähig und scheint berufen zu sein, die blutige Zahnextraktion bei Hämophilen überflüssig zu machen.

Die Hämophilie läßt sich nach dem heutigen Stande unserer Erkenntnisse scharf und klar von den unter dem Namen hämorrhagische Diathesen zusammengefaßten Krankheiten trennen. Ich möchte im folgenden Abschnitte die hauptsächlichsten diagnostischen und differenzialdiagnostischen Merkmale der Krankheit kurz zusammenstellen für den Zahnarzt. Denn viele Fälle von erfolgreichen Blutstillungen bei «Blutern» und sogar bei «Bluterinnen», nach Zahnextraktionen, die in der zahnärztlichen Literatur beschrieben sind, erweisen sich als sehr zweifelhaft. *Moral* (7) und *Seidel* (3) haben schon früher mit Nachdruck und mit Recht darauf hingewiesen. Der letztere gibt in seiner Arbeit eine äußerst drastische Darstellung einer solchen mangelhaften Diagnosestellung. Ausführlich schildert *Schloeßmann* (8) in seiner klassischen Monographie die Hämophilie. Ein großes klinisches und genealogisches Material stellt *Carroll La Fleur-Birch* (9) in seiner Schrift zusammen. *Fonio* (10) ergänzt in seiner Darstellung die vorgenannten beiden Autoren mit den neuesten blutphysiologischen Forschungen auf das beste.

A. Diagnostische Merkmale der Hämophilie.

Die diagnostischen Merkmale der Krankheit können wir in drei Gruppen unterteilen: I. das klinische Krankheitsbild, II. die Bluteigenschaften, III. die Erblichkeit.

I. Das klinische Krankheitsbild:

1. Die *Neigung zu Blutungen* nach außen und in das Körpergewebe schon bei geringsten Insulten oder auch ohne feststellbare Ursache (Spontanblutungen) sind das Kardinalsymptom der Krankheit.

2. *Geschlechtsgebundenheit* der Krankheit an männliche Individuen. Weibliche Hämophilie ist bis jetzt nicht bekannt und einwandfrei nachgewiesen worden.

3. *Dauer der Krankheitserscheinung* für das ganze Leben. Die Hämophilie ist keine Erkrankung, sondern eine angeborene Konstitutionsstörung, die sich gewöhnlich schon in frühester Kindheit manifestiert und niemals erst nach dem Pubertätsalter auftritt. Die Symptome nehmen an Intensität bis zur Pubertätszeit zu, um vom dritten Lebensjahrzehnt an an Heftigkeit nachzulassen. (Die Angaben über die Mortalität in den ersten zwei Lebensjahrzehnten schwanken zwischen 30% bis 60%.)

Fonio und *Hoeßli* legen dieses statistische Ergebnis dahin aus, daß die Abnahme der Intensität der Krankheit mit zunehmendem Alter nur scheinbar aus dem Zahlenmaterial hervorgehe, indem die schweren Fälle im jugendlichen Alter im Laufe der ersten drei Lebensjahrzehnte wegsterben, und nur die leichteren Bluter ein höheres Alter erreichen.

4. *Die Arthritis der Bluter* weist typische patho-histologische und röntgenologische Merkmale auf. Sie wird hervorgerufen durch die immer sich wiederholenden Blutungen in die Hauptgelenke der Extremitäten. Nach *König* (11) werden drei Stadien unterschieden:

a) Stadium der ersten Blutungen (Hämarthros);
b) Stadium der Entzündung (Panarthritis);
c) Stadium der regressiven Vorgänge (Deformierung, Gelenkkontraktur).

Diese Bluterarthritis zeigt sich bei den meisten Bluterstämmen. Nach *Fonios* Darstellung (2) ist sie bei allen bernischen Bluterfamilien vorhanden. Sie sollen aber fehlen nach *Hoeßli* (12) beim bündnerischen Blutergeschlecht von Tenna (Ausbildung eines familiären Krankheitstyps).

II. Die Eigenschaften des hämophilen Blutes:

1. *Die stark verlangsamte Blutgerinnung* ist das augenfälligste Symptom. Gegenüber dem normalen Blute ist der Gerinnungsablauf stark verzögert und unterliegt individuellen Schwankungen in sehr weiten Grenzen. Nach *Schloeßmann* haben Bluter mit geringfügigen Gerinnungsabweichungen meist nur spärliche, auf Mund- und Nasenschleimhaut beschränkte, selten tagelang anhaltende oder lebensbedrohlich werdende Blutungen; sie sind als «leichte Bluter» anzusprechen. Bei «schweren Blutern» ist wohl immer eine ausgesprochen starke Gerinnungsverzögerung vorhanden und alle Krankheitssymptome vollzählig ausgebildet. Jede kleine Verletzung, jede Schleimhautblutung ist lebensbedrohend, die Gelenkblutungen immer neu auftretend. Trotz einer außerordentlich regen Beschäftigung vieler Forscher, die Ursache dieser so auffälligen Störung des Gerinnungsvorganges festzustellen, das Fehlen oder den ungenügenden Vorrat, von den an der Gerinnung des Blutes beteiligten Substanzen zu konstatieren, ist es nicht gelungen, dieses Problem zu klären. Es scheint sich um einen funktionellen Fehler der Blut- und Gewebszellen oder des Blutplasmas zu handeln, der eine verzögerte Abgabe der für die Gerinnung benötigten Muttersubstanzen bewirkt. Dieses «Zulangsam» des Gerinnungsvorganges ist nicht quantitativ, sondern qualitativ bedingt. *Fonio* gelang es, eine typisch feststehende qualitative Minderwertigkeit der hämophilen Thrombocyten gegenüber dem hämophilen Plasma zu beweisen und diese Eigenschaft zur Diagnosestellung zu verwenden.

Die Bestimmung der Gerinnungszeit wird nach verschiedenen Methoden vorgenommen. Im deutschen Schrifttum wird die Bürkersche Methode den meisten Angaben zugrunde liegen. *Fonio* und seine Schüler benützten das von ihm ausgearbeitete Verfahren. Von englischen und amerikanischen Forschern ist die Methode *Howells* die meistverwendete. *Lenggenhager* (13) gibt neuerdings ein anderes Vorgehen zur Bestimmung der Gerinnungszeit an, das gewisse Nachteile der genannten verbreiteten Methoden vermeiden soll. Eine ein-

fache und auch für den in diesen Untersuchungen nicht geübten Zahnarzt leicht ausführbare Methode zum Vergleich von Blutgerinnungszeiten gibt *Vonhaus* (14) an. Nur Angaben mit derselben Methode ermittelter Werte dürfen untereinander verglichen werden.

2. *Die morphologischen Blutverhältnisse* sind normal. Die Erythrocyten und Leukocyten sind morphologisch und zahlenmäßig im hämophilen Blute normal. Die Thrombocytenzahl ist normal bis leicht erhöht.

3. *Fibrinogen* ist in normaler Menge im hämophilen Blute nachzuweisen.

4. *Abnorme Zerreißlichkeit* oder Durchlässigkeit der Blutgefäße bei Hämophilen ließ sich bis jetzt nicht nachweisen. Der Rumpel-Leedesche Stauungsversuch fällt bei Blutern stets negativ aus, ebenso der Hechtsche Saugglockenversuch und die Kochsche Stichprobe.

III. Der Erbgang:

Der Erbgang der Hämophilie erfolgt rezessiv geschlechtsgebunden. Wir unterscheiden zwei verschiedene Modifikationen: die ältere Nassesche Regel und die neuere Lossensche Regel.

Die Erbregel nach *Nasse* ist: «Die Frauen übertragen von ihren Vätern her die Neigung auf ihre Kinder», d. h. die hämophile Erbanlage kann vom Großvater über die Konduktortochter auf den Enkel übertragen werden. Nach *Lossen* wird die Anlage zu Blutungen nur durch Frauen, die ihre Erbanlage von mütterlicher Seite übernommen haben, an ihre Söhne weitergegeben. Die Übertragung nach der Lossenschen Regel ist die häufigere. Eine direkte Vererbung vom Blutervater auf den Blutersohn ist noch nie einwandfrei nachgewiesen worden.

Es mehren sich in der Literatur die Angaben über Fälle sogenannter *sporadischer Hämophilie*, bei denen der Nachweis der ererbten Anlage nicht gelingt. Man erklärt dieses erstmalige Auftreten der Krankheit in Familien, deren Aszen-

denz nach beiden Seiten keine Anhaltspunkte liefert, mit der Änderung der idiokinetischen Erbanlage, mit einer Mutation. Man könnte nach *Fonio* (2) dieses sporadische Inerscheinungtreten von Hämophilie mit dem Vorkommen einer latenten hämophilen Erbanlage erklären, die sich durch Generationen hindurch ohne klinische Manifestationen vererbt. Bei einem besonders disponierten Individuum könnte sie aber zu erhöhter quantitativer Durchschlagskraft gelangen und klinisch sich bemerkbar machen. Die Diagnosestellung muß in diesen Fällen mit besonderer Vorsicht geschehen.

B. Differenzialdiagnose.

Der Hämophilie ähnliche Krankheitserscheinungen bietet die unter dem Namen der hämorrhagischen Diathesen zusammengefaßte Krankheitsgruppe. Ohne näher auf die Krankheiten selbst einzutreten, möchte ich nur kurz die wichtigsten differenzialdiagnostischen Merkmale der Vollständigkeit wegen aufführen.

1. Bei den thrombopenischen Formen, dem Morbus maculosus Werlhofii und der thrombopenischen Purpura, zeigt sich als auffälligstes Symptom eine hochgradige Verminderung der Thrombocytenzahl unter 30000 pro mm^3. Die Blutgerinnungszeit ist normal. Der Rumpel-Leedesche Stauungsversuch, der Hechtsche und Kochsche Versuch fallen positiv aus. Die Retraktion des Blutkuchens fehlt im Gegensatz zum hämophilen Blute. Bei der thrombopenischen Purpura ist auch eine Vererbung möglich, die aber regelmäßig dominant ist und beide Geschlechter in gleicher Weise befällt und kein Überspringen von Generationen zuläßt.

2. Die vaskulären Purpuraformen, Skorbut, Möller-Barlowsche Krankheit, Schönlein-Henochsche Purpura, sind Erkrankungen des nachgeburtlichen Lebens. Skorbut und Möller-Barlowsche Krankheit sind Ernährungsstörungen durch Vitaminmangel. Bei der Schönlein-Henochschen Krankheit weist das intermittierende Fieber auf infektiösen

oder anaphylaktischen Ursprung hin. Das Blutbild zeigt normale Thrombocytenzahl. Das Rumpel-Leedesche Phänomen, die Kochsche Stichprobe und der Hechtsche Saugversuch fallen stark positiv aus.

3. Es sind noch die sehr seltenen Fälle von der echten Hämophilie abzutrennen, deren Blut einen Mangel oder das vollständige Fehlen von Fibrinogen aufweist. *Schönholzer* (15) unterscheidet drei deutliche Gruppen: a) die erworbene, sekundäre Fibrinogenopenie, b) die konstitutionelle, angeborene Fibrinogenopenie, und c) die konstitutionelle, angeborene Afibrinogenämie.

Hämophile Blutungen im Bereiche der Mundhöhle.

Es ist nicht zufällig, daß die erste Schilderung der Hämophilie, die wir kennen, durch einen Arzt schon die Gefährlichkeit und den tödlichen Ausgang von Mundschleimhautblutungen feststellt. Dieser erste Bericht stammt von dem arabischen Arzt *Albukasin* aus dem 12. Jahrhundert. Bei Mund- und Naseneingang sind größere Schleimhautflächen von außen kommenden Verletzungen leicht zugänglich. In der Mundhöhle selbst bietet die Entwicklung und der Zerfall der Zähne die zahlreichsten Möglichkeiten zu Verletzungen und zu Blutungen im Laufe des Lebens. Es nimmt deshalb nicht wunder, daß die Blutungen aus Mund und Nase in den Krankengeschichten einen so großen Raum einnehmen. Meistens zeigt sich die hämophile Anlage eines Kindes bei der ersten Dentition durch schwere Schleimhautblutungen an. Wir wissen, daß beim normalen Zahndurchbruch die Epitheldecke nirgends unterbrochen ist. Doch wird sie in diesem Zeitpunkt reichlichsten Mißhandlungen durch das Kauen und Saugen auf und an allen möglichen Gegenständen vom Säugling ausgesetzt, so daß Läsionen beinahe unvermeidlich sind. Sind Zähne vorhanden, so ist die Möglichkeit von Bißverletzungen an Lippen, Zunge, Wange gegeben. Die Zeit der zweiten Dentition gibt neuerlich Veranlassung zu gehäuften, hartnäckigen parenchymatösen Blutungen beim Ausfallen oder Entfernen von Milchzähnen. Ver-

blutungstod in diesem Alter wird häufig beschrieben. Später kommen noch die Blutungen nach Extraktion von Zähnen als äußerst gefürchtete Ereignisse im Leben des Bluters vor. Auch Zahnfleischblutungen verschiedensten Ursprungs werden oft beschrieben.

Durch traumatische Ursachen oder auch spontan entstandene submuköse oder intramuskuläre Hämatome im Gebiete der Mundhöhle sind häufig in der Literatur erwähnt. Diese Hämatome verursachen starke Schwellungen von großer Schmerzhaftigkeit, gespannte glänzende Haut mit erweiterten Hautvenen, Fieber, schlechtes Allgemeinbefinden, Fluktuation ist nicht immer nachweisbar, Funktionsstörungen durch Druck auf Nervenstämme. Die Symptome lassen oft an eine phlegmonöse Erkrankung denken. Vor Inzision bei einem Hämophilen ist in jedem Falle abzuraten. Solche Gewebsblutungen können in der Wange, Zunge, im Mundboden, am harten und weichen Gaumen (beim Abdrucknehmen) entstehen mit allen möglichen Komplikationen. Es sei zur Illustration nur der besonders schwere, tödlich verlaufene von *Voit* und *Paus* (16) beschriebene Fall erwähnt. Spontan bildete sich bei diesem Patienten eine zweifaustgroße Geschwulst unterhalb des Mundbodens, sackartige Erweiterung des Halses bis in die Gegend des Kehlkopfes, Fluktuation, Zunge hämorrhagisch infarciert wie ein Fremdkörper aus dem Munde hängend, Vestibulum oris vollständig ausgefüllt, Racheninspektion unmöglich, obere Halspartien bretthart. Die Punktion ergab flüssiges Blut. Tracheotomie, Exitus.

Blutungsweise nach Zahnextraktion bei Hämophilie.

Der Blutungsverlauf nach einer Verletzung bei einem Hämophilen weist ganz bestimmte Merkmale auf, die zu kennen und zu beachten für jeden, der sich mit der Blutstillung bei Hämophilen zu befassen hat, äußerst wichtig ist. Nach einer frischen Verletzung tritt beim Hämophilen eine Anfangsblutung ein mit baldigem Blutungsstillstand. Der Vorgang verläuft also absolut normal wie beim Blutgesunden.

Nach einer blutungsfreien Zeit, die wenige bis viele Stunden betragen kann, beginnt dann die typische, schwer stillbare hämophile Dauerblutung. Diese hämophile Nachblutung ist charakteristisch, wird aber meistens übersehen und in vielen Beschreibungen nicht erwähnt. Es ist das Verdienst *Schloeßmanns*, wieder nachdrücklichst auf diesen Umstand hingewiesen zu haben, nachdem die ersten Hämophilieforscher des vergangenen Jahrhunderts sie wohl gekannt und beschrieben haben.

Der Grund, daß diese primär normalen Verhältnisse übersehen werden, ist wohl der, daß der Blutungsstillstand dem sofort angelegten Wundverband oder der Tamponade zugeschrieben werden. Diese ersten Maßnahmen nach der Verletzung sind auch immer von Erfolg begleitet und lassen nur zu schnell ein verfrühtes Gefühl der Erleichterung bei Arzt und Patienten aufkommen. Die erst später einsetzende richtige hämophile Blutung wird dann als Neublutung aufgefaßt. Die Schwierigkeiten, die die Stillung dieser Nachblutung bietet, stehen gewöhnlich in keinem Verhältnis zu den anfänglichen Bemühungen und zeigen dann die ganze Gefährlichkeit dieser Krankheit. Die nachfolgende Krankengeschichte zeigt deutlich diese beschriebenen Verhältnisse.

Das Zustandekommen der spontanen primären Blutstillung beim Blutgesunden wird bedingt durch die Kontraktion der verletzten Gefäße. Nach *Sebestyen* (17) entsteht dadurch eine Druckerhöhung in den Kapillaren, eine Ablenkung des Blutstromes in kollaterale Bahnen, «die autonome Kreislaufumstellung» von *Stegemann* (18). Erst sekundär wirkt sich dann Thrombose und Koagulation als Gefäßverkittung aus.

Die Gefäßreaktion im Verletzungsbereiche verläuft beim Hämophilen normal und bedingt den spontanen primären Blutungsstillstand. Die sekundäre Phase dieses Mechanismus' verläuft beim Hämophilen aber so langsam und verzögert, daß es beim Nachlassen der Kontraktion der Gefäße noch nicht zu einem genügenden Gefäßverschluß durch Plättchenthrombus und Fibringerinnsel gekommen ist, die *verzögerte hämophile Nachblutung* tritt ein.

Es sei auch in diesem Zusammenhange noch ausdrücklich darauf hingewiesen und festgehalten, daß auch bei blutgesunden Personen perniziöse Blutungen im Bereich der Mundhöhle immer als Nachblutungen auftreten. Ausnahmen zeigen sich äußerst selten bei ganz schweren örtlichen oder allgemeinen septischen Veränderungen. Bei Anwendung von anästhesierenden Injektionsmitteln mit gefäßkontrahierenden Zusätzen wird dieses Nachbluten fälschlicherweise meist diesen anämisierenden Mitteln zugeschrieben.

Der Blutungsstillstand kann aber auch bei einer hämophilen Blutung spontan erfolgen nach mehr oder weniger großem Blutverlust. Es gelingt in diesen Fällen doch der schwächlichen und langsamen Gerinnselbildung des Blutes, die verletzten Gefäßenden zu schließen. Beim hämophilen Blute geschieht die Thrombinbildung äußerst langsam. Das Koagulum bildet sich schichtweise und ermangelt deshalb der normalen Straffheit. Die Retraktion des Koagulums und die Serumauspressung geht ebenfalls verzögert vor sich. Die Zerreißbarkeit ist bedeutend erhöht. Von *Fonio* wird die Frage aufgeworfen, ob nicht gerade bei Blutungen in der Mundhöhle die Thrombolyse bei diesen mangelhaften Koagula eine Hauptursache der Nachblutungen und der Schwerstillbarkeit der Extraktionswunden ist. Diese Thrombolyse wird begünstigt durch Infektionsmöglichkeiten und Speichelwirkung.

Bei großen Blutverlusten in verhältnismäßig kurzer Zeit stellen sich die Verblutungsohnmachten ein, die beim Blutgesunden wie auch beim Hämophilen von lebensrettender Wirkung sein können durch das plötzliche Absinken des Blutdruckes. Es tritt dann oft durch die periphere Gefäßkontraktion definitiver Blutungsstillstand ein.

Dieser Spontanblutungsstillstand hat manchem Blutstillungsmittel zu scheinbarem, aber unverdientem Erfolg verholfen. Wie vorsichtig und objektiv bei der Beurteilung des Erfolges von lokalen Maßnahmen und Blutstillungsmitteln vorgegangen werden muß, zeigt drastisch ein von *Schloeßmann* zitierter Fall (8, pag. 294).

Klinischer Bericht über blutige Zahnentfernungen bei einem Hämophilen.

Es ist uns aus der Literatur kein Bericht über mehrere hintereinander durchgeführte Zahnextraktionen beim gleichen Bluter bekannt. Es soll in den nachfolgenden Zeilen versucht werden, ein möglichst genaues Bild des klinischen Verlaufes eines Falles zu geben, bei welchem einem Hämophilen innerhalb von acht Monaten bei fünf Eingriffen sieben Zähne entfernt wurden. Die Behandlung wurde im Bezirkskrankenhaus Langnau unter der Leitung von Prof. Dr. *A. Fonio* durchgeführt.

Anamnese und Status.

Die Abstammung

des 22jährigen Patienten *Walter Le.* aus Niederbipp läßt sich aus dem beigegebenen Stammbaum des Blutergeschlechtes Wy.-Le. (Burgdorf) nach Prof. Dr. *Fonio* leicht ersehen. Der hämophile Großvater des Patienten, Christian Wy.-Le., vererbte seine Anlage über drei Konduktortöchter auf fünf Enkel. Der Erbgang folgt hier der Nasseschen Regel, was verhältnismäßig selten ist. Bei allen Blutern dieser Familie sind Gelenkblutungen mit zum Teil schweren Symptomen und ausgesprochener Multiplizität festzustellen. Die Verletzungsblutungen sind in der Regel nicht sehr heftig, aber lange andauernd. *Fonio* bezeichnet zwei männliche Nachkommen als Latenthämophile, da sie trotz des Fehlens hämophiler Blutungsbereitschaft und hämophiler klinischer Blutungssymptome eine stark verlängerte Gerinnungszeit und ausgesprochene funktionelle Minderwertigkeit der Blutplättchen aufweisen.

Die Konduktormutter

des Patienten, Frau Louise Le., geboren 1888, starb 1920 an den Folgen einer Lungengrippe mit Herzkomplikationen. Sie hatte starke Menses und Geburtsblutungen, wies aber bei Zahnextraktionen und Kontusionen keine besondere Blu-

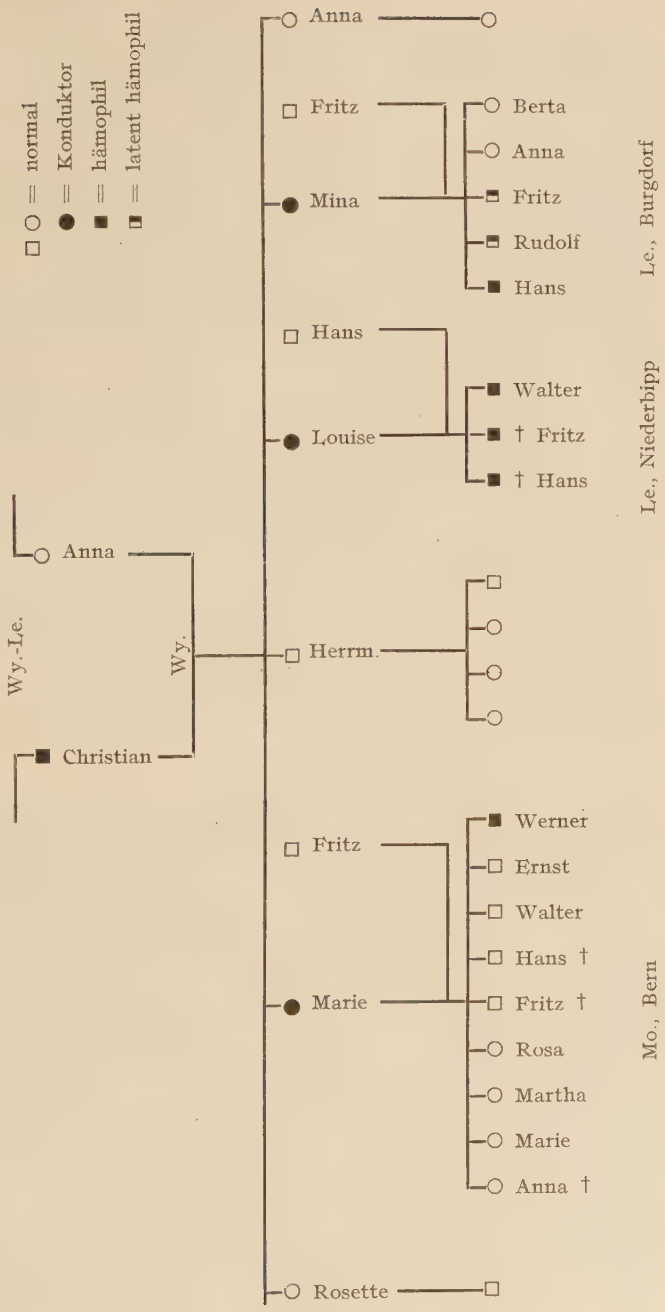

Stammbaum Wy.-Le., Burgdorf (nach Fonio).

tungsneigung auf. Sie vererbte allen drei Söhnen die großväterliche Erbanlage.

Die Blutersöhne,

Hans, Fritz und *Walter Le.*, müssen als schwer hämophil bezeichnet werden. Der erste Sohn, Hans Le., geboren 1913 in Niederbipp, starb 1935 an einer Blutung in die freie Bauchhöhle. Der zweite Sohn, Fritz Le., geboren 1917, litt seit frühester Jugend an Blutungen in Fuß-, Knie- und Ellenbogengelenke. Die Exkursionsmöglichkeit in den befallenen Gelenken nahm langsam ab. Blutungen beim Zahndurchbruch, beim Zahnwechsel und Zahnfleischblutungen traten auf. 1932 wurden ihm bei einem Velounfall drei Zähne frakturiert. Die Extraktion der Wurzelreste führte zu einer 14 Tage andauernden und jeder Stillung trotzenden Blutung, die erst bei äußerster Anämie stand. Seit 1934 litt er an kurzdauernden epileptoiden Anfällen mit regelmäßigem Urinabgang. Im Jahre 1937 verstarb er innerhalb von zwei Tagen an einer innern Blutung in die Bauchhöhle, ohne daß ein vorhergehendes Trauma festgestellt werden konnte.

Der Patient

Walter Le. ist 1918 in Niederbipp geboren (lebt jetzt in Zug). Die ersten Blutungserscheinungen sollen beim Durchbruch der ersten Zähne aufgetreten sein. Später zeigten sich bei den ersten Gehversuchen Gelenkschwellungen, wie bei seinem Bruder. Mit drei Jahren trat infolge einer Stirnhautverletzung eine langandauernde Blutung auf. Beim Ausfallen der Milchzähne zeigten sich tagelang anhaltende Hämorrhagien. Hämaturie wurde nie konstatiert, dagegen mit zehn Jahren eine heftige Blutung per anum. In den letzten Jahren sind nur die Kniegelenke durch Blutungen befallen worden. Seit einigen Jahren machen sich immer mehr Zahnfleischblutungen bemerkbar, die in letzter Zeit dauernd geworden sind, verursacht durch eine stark hypertrophierende Gingiva, die sich an den stark kariös zerfallenen Zähnen stets von neuem verletzt.

Der Patient präsentiert sich als ein grazil gebauter, 165 cm großer und etwa 56 kg schwerer Jüngling mit dunkeln Haaren und hellem Teint.

Der Patient macht geistig einen aufgeweckten Eindruck und erträgt seine Krankheit mit oft erstaunlichem Humor und Gleichmut. Er betätigt sich als Gelegenheitsarbeiter (Zeitschriftenverträger, Packer usw.). Das Erlernen eines Berufes wurde ihm nach seinen Aussagen verunmöglicht durch die Bestimmungen der Unfallversicherungen und Krankenkassen, die keine Hämophilen aufnehmen.

Die Zahn- und Mundverhältnisse

müssen als äußerst schlecht bezeichnet werden, da der Patient noch nie auch nur die geringste zahnärztliche Versorgung seiner Zähne genießen konnte. Alle Zähne sind vorhanden und kariös, mit Ausnahme der Weisheitszähne, die wahrscheinlich noch nicht sehr lange durchgebrochen sind. Bis auf die Wurzeln tief zerstört und als mit keinerlei konservierenden Methoden zu erhalten müssen angesehen werden 7621+1 und 65–67. Diese Zähne und Zahnreste bereiten dem Patienten durch immer wieder aufflammende periapikale und periostitische Entzündungen fortwährende Beschwerden.

Von 21+1 und –67 sind nur noch die Wurzeln vorhanden und von der Gingiva zum Teil vollständig überwuchert.

Bei 76+ und 65– sind die Kronen tief zerstört und mit riesigen Zahnfleischpolypen ausgefüllt, wie man sie selten in dieser Ausgeprägtheit zu sehen bekommt. Überhaupt scheint die Gingiva des Patienten ganz besonders geneigt zu sein, auf den chronischen Reiz scharfer, scheuernder Zahnkanten mit solchen hypertrophierenden Zahnfleischpapillen zu reagieren. Auch bei den untern Frontzähnen, die aproximale kariöse Kavitäten aufweisen, zeigt sich dieselbe Tendenz der Interdentalpapille zur Wucherung und Bildung von Wülsten. Schon beim gesunden Menschen bluten diese aus epithelialisiertem Granulationsgewebe fibromatösen Charakters bestehenden Tumoren beim Kauen oder Saugen leicht. Um so mehr und um so schwerer machen sich diese Veränderungen

der Gingiva bei unserm Hämophilen bemerkbar. Sein Speichel ist stets mit Blut gemischt, manchmal nur blutig verfärbt, öfters aber mit größeren Gerinnseln durchsetzt. Wenn auch diese Zahnfleischblutungen, die schon 1937 von *Lang* und *Dillmann* bei W. Le. konstatiert und als dauernd registriert worden sind, nicht als ausgesprochen perniziöser Natur angesprochen werden können, so wirken sie doch schwächend auf den Organismus ein und beunruhigen den Patienten. Er suchte durch Watteeinlagen in die kariösen Höhlen das Kauen erträglicher zu gestalten und die Blutungen etwas abzuschwächen. Zur Sanierung dieser unerträglichen Zustände seiner Mundhöhle konsultierte der Patient Herrn Prof. Dr. *A. Fonio* im Bezirksspital Langnau.

Klinischer Bericht.

Erster Eingriff:

Am 9. Januar 1939 werden dem Patienten *Walter Le.* durch Prof. *Fonio* die von der Gingiva überdeckten Wurzelreste des obern rechten zentralen und lateralen Schneidezahnes ohne Anästhesie mit der Zange entfernt. Die Schleimhaut wird dabei etwas verletzt. Die primäre Blutung ist nicht stark. Die Alveolen werden mit Koagulen-Jodoformgazestreifen tamponiert, wodurch die Blutung sofort zum Stehen kommt. Zur Fixierung der Tampons und zur Erzielung eines leichten Druckes wird ein Korkverband nach *Seidel* angefertigt, der durch die Gegenzähne des Unterkiefers festgehalten wird. Nachts wird durch Anlegen eines Verbandes der Unterkiefer in dieser Stellung festgehalten. Die erste sehr heftige Nachblutung setzt acht Stunden nach der Extraktion ein. Nach Entfernung der Tampons und sorgfältiger Reinigung der Alveolen von allen Gerinnseln gelingt die Blutstillung mit in Muttermilch getauchten Koagulen-Jodoformgazestreifen. Die in unregelmäßigen Intervallen in den nächsten Tagen stets wieder auftretenden Hämorrhagien sind von wechselnder Stärke und werden immer auf dieselbe Weise zum Stehen gebracht. Sie schwächen aber allmählich doch den Patienten, der in Bettruhe gehalten wird. Innerlich wird ihm täglich

dreimal 0,0005 g Atropin gegeben, um den Speichelfluß herabzusetzen. Vom 18. Januar an trat keine weitere Blutung mehr ein. Nach zwei Tagen werden die Tampons entfernt und die stark erweiterte Wunde schließt sich in wenigen Tagen vollständig. Der Hämoglobingehalt des Blutes vor der Extraktion betrug 80 nach *Sahli*, nach dem Aufhören der Blutung 40, die Pulsfrequenz vor dem Eingriff 65 bis 70, später 85 bis 90 im Durchschnitt. Die Körpertemperatur blieb normal, nur am Tage vor dem Spitalaustritt (24. Januar) war sie etwas erhöht, 37,4°.

Zweiter Eingriff:

Am 14. Februar 1939 meldet sich der Patient wieder vollständig erholt zur weiteren Zahnextraktion im Spital. Am 15. Februar werden ihm im Unterkiefer rechts der erste Molar und der zweite Prämolar entfernt. Besonders der erste Molar ist tief zerstört und die Krone und Pulpenkammer von einem riesigen Zahnfleischpolypen ausgefüllt. Ohne Anästhesie werden mit dem Hebel die beiden Wurzeln getrennt und dann mit den Herrmannschen Wurzelschrauben unter möglichster Schonung der Gingiva herausgehoben. Der zweite Prämolar kann glatt mit der Zange entfernt werden. Die Alveolen bluten nicht stark. Thrombinpulver wird in die Wunden gestreut und dann Koagulen-Jodoformgaze, die in Thrombinlösung getaucht wurde, in die Alveolen gepackt. Die Blutung steht vollkommen. Aus erwärmter und etwas eingefetteter plastischer Abdruckmasse wird ein die Extraktionswunde bedeckender Sattel geformt und im Gegenbiß festgehalten. 14 Stunden nachher bricht die erste heftige Nachblutung aus, die nur mit Mühe zum Stehen zu bringen ist. Mit Tamponwechsel und Thrombinanwendung werden auch in den nächsten Tagen die stets wieder einsetzenden Blutungen gestillt, die in unregelmäßigen Intervallen von einer bis zu mehreren Stunden ohne ersichtliche und erklärbare Ursachen spontan immer wieder ausbrechen. Am vierten Tage nach dem Eingriff tritt ein heftiger Schüttelfrost ein. Die Temperatur steigt auf 39,5°, sinkt aber sofort wieder ab und bleibt in den folgenden Tagen um 37°. Die Extraktionswunde wird durch die häu-

figen Tamponwechsel stark erweitert. An der Gingiva zeigen sich bukkal und lingual in der Umschlagsfalte große ulzerierende Flächen (Druckgeschwüre?). Vom sechsten Tage nach der Extraktion wird die schmerzende Mundschleimhaut täglich mit der Quarzlampe in steigender Dosierung bestrahlt. Die in den ersten Tagen dreimal täglich verabfolgte Atropinmenge von 0,0005 g wird in der Folge weggelassen, da sich Unregelmäßigkeiten in der Darmtätigkeit bemerkbar machen. Am 28. Februar, also 14 Tage nach der Entfernung der Zähne, hören die Blutungen auf. Der Patient ist sehr geschwächt, sein Aussehen erschreckend blutleer. Nach der Nahrungsaufnahme erbricht er beinahe regelmäßig, besonders morgens und abends. Der Hämoglobingehalt des Blutes ist von 80 auf 32 gesunken. Die Pulsfrequenz, anfänglich 80 in der Minute, ist auf 100 gestiegen. Die Wunden schließen sich in wenigen Tagen verblüffend schnell. Der Patient erholt sich zusehends und wird am 4. März aus dem Spital entlassen.

Dritter Eingriff:

Nach drei Monaten, am 4. April, meldet sich *W. Le.* erneut, völlig erholt und munter zu weiteren Extraktionen. Am 5. April wird der zweite Molar rechts oben unter Lokalanästhesie mit Novocain-Adrenalinlösung mit der Zange glatt entfernt. Die Wunde wird in der gewohnten Weise mit Gazestreifen tamponiert, die nun aber nicht nur mit Thrombinlösung getränkt sind, sondern noch in Plasma I. (Plasma I durch Zentrifugation gewonnenes Blutplasma, das nur die Thrombocyten enthält, die übrigen Formelemente nicht mehr.) Mit einem Sattel aus Abdruckmasse wird der Tampon fixiert. Nach acht Stunden setzt die Nachblutung ein, die durch erneutes Tamponieren leicht zum Stehen gebracht wird. Die Gingiva und Alveole werden täglich zur Anregung der Wundheilung mit der Quarzlampe bestrahlt. Die Blutungen sind in den nächsten Tagen spärlich und viel leichter als bei den vorangehenden Eingriffen und hören nach sechs Tagen gänzlich auf. Der Patient fühlt sich absolut frisch und bittet, man möge ihm gleich anschließend noch den Wurzelrest des linken obern zentralen Inzisiven entfernen, damit

man ihm die häßliche Lücke der Frontzähne durch eine Prothese schließen könne.

Vierter Eingriff:

Am 14. Juni entfernen wir den kleinen, von der Gingiva völlig überwucherten Wurzelrest mit lokaler Betäubung unter möglichster Schonung der Umgebung mit dem Hebel. Es gelingt dies sehr leicht und ergibt im Vergleich zu dem vor zehn Tagen extrahierten Zahne eine sehr kleine Wunde. Wir füllen die Wunde mit in Thrombinlösung getränktem Tabotamp. (Tabotamp nach Prof. *Kümell* jr., Hamburg, ist ein blutstillendes Präparat aus resorbierbaren, animalischen Substanzen, das mir seit vielen Jahren bei allen Nachblutungen nach Zahnextraktionen immer sofortige und dauernde Blutstillung auf einfachste Art ermöglichte. Die Resorbierbarkeit des Tabotamps ist eine sehr wertvolle Eigenschaft des Präparates, die besonders in ländlichen Praxen mit ausgedehntem Einzugsgebiet die Behandlung solcher unangenehmer Zwischenfälle willkommenerweise abkürzt und vereinfacht.) Mittels des Sattels aus Abdruckmasse gelingt es leicht, die Wundränder über der Alveole vollständig zu schließen und zu fixieren. Trotz diesen relativ sehr günstigen Wundverhältnissen stellt sich nach ein paar Stunden die übliche Nachblutung ein. Um sie zu stillen, muß wieder zu der Gazestreifentamponade gegriffen werden. Während sechs Tagen stellen sich wieder in wechselnden Intervallen die hartnäckigen und schwer stillbaren Blutungen ein. Die Quarzlampenbestrahlung wird fortgesetzt. Es bietet sich wieder das gleiche Bild des langsam schwächer werdenden Patienten, wie vor drei Monaten: zunehmende Anämie, Erbrechen nach der Nahrungsaufnahme. Am 21. Juni steht die Blutung. Die Prüfung des Blutes ergibt ein Sinken des Hämoglobingehaltes von 80 beim Spitaleintritt auf 27. Die Temperatur, die am Anfang der Blutungen normal war, ist in den letzten Tagen abends immer erhöht auf 37,3°.

Die Pulsfrequenz, anfangs um 95 in der Minute, erhöht sich auf 110 bis 120 gegen das Ende. Wir verfertigen dem Patienten zum Ersatz der Frontzähne ein Kunstharzgebiß,

worauf er sich erfreut zur weitern Erholung nach Hause begibt.

Fünfter Eingriff:

Anfangs August kommt *W. Le.* erneut ins Spital zur weitern Behandlung. Er gibt an, sich wieder völlig erholt zu haben. Der Hämoglobingehalt seines Blutes, der vor den frühern Extraktionen immer mit 80 bestimmt wurde, beträgt aber dieses Mal nur 70. Herr Prof. *Fonio*, der sein Thrombinpräparat bis anhin nur zur lokalen Blutstillung verwendet hatte, hat nun seither bei intermuskulärer Injektion des Mittels beim normalen Menschen eine überraschende Verkürzung der Gerinnungszeit konstatieren können. Er bereitet nun den Hämophilen vor dem neuerlichen Eingriff mit diesem Präparate vor. Es werden subkutan in die Oberschenkel je 5 cm^3 Thrombinlösung injiziert. Die Gerinnungszeit, die normal, bei *W. Le.* nach der Fonioschen Methode ermittelt, 2 Stunden 30 Minuten beträgt, sinkt innert zwei Stunden auf 20 Minuten. Nach 4 Stunden ist diese gerinnungsbeschleunigende Wirkung wieder verschwunden. Anderntags schmerzen aber die Injektionsstellen an den Oberschenkeln so stark, daß der Patient kaum gehen kann und im Bett bleiben muß. Am 9. August werden 50 cm^3 Thrombinlösung rektal gegeben, was ebenfalls eine Herabsetzung der Gerinnungszeit auf 20 Minuten bewirkt, ohne dem Patienten die geringsten Beschwerden zu bereiten. Am 10. August wird *W. Le.* eine Stunde vor dem Eingriff mit der letztern Methode vorbereitet. Es wird der rechte obere Sechs-Jahr-Molar, der tief zerstört ist und seit Jahren immer wieder durch periodontitische Entzündungen Beschwerden gemacht hat, sorgfältig unter Lokalanästhesie mit Hebel und Zange entfernt. Die bukkale Lamelle des Alveolarfortsatzes gibt dabei nach, da sie durch die vielen entzündlichen Prozesse beinahe aufgelöst ist. Wir beschließen, von dem üblichen Tamponieren der Wunde gleich nach der Extraktion abzusehen und zu beobachten. Eine Stunde lang ist die Wunde unter der Adrenalinwirkung blutleer. Nach dieser Zeit setzt ein langsames Sickern ein, und im Laufe einer weitern Stunde hat sich ein

richtiger und völlig normal aussehender Thrombus gebildet. Die Blutung steht vollkommen. Abends erhält der Patient wieder 50 cm³ Thrombin rektal. Um 22 Uhr, also sechs Stunden nach der Extraktion, setzt im Schlafe eine äußerst starke und schwer stillbare Blutung ein. Das Tamponieren mit Plasma I und Thrombin auf Gaze, festgehalten mit plastischer Abdruckmasse, dämmt den stärksten Erguß, bringt aber nicht vollständigen Stillstand. Das Tamponieren ist zudem noch erschwert durch den Umstand, daß das Zahnfach wangenwärts der knöchernen Wandung entbehrt und die lose Gingiva dem Drucke nachgibt. In der gleichen Nacht erfolgt spontan ein Bluterguß ins linke Kniegelenk, schmerzhafte Schwellung und Hyperthermie der Umgebung. An den folgenden Tagen bis zum 15. werden dem Patienten morgens und abends je 50 cm³ Thrombin gegeben. Am 12. injiziert man in die Schleimhaut des Gaumens 2 cm³ des Präparates, um die Blutung lokal zu beeinflussen. Diese Vorkehrungen haben aber keinen augenfälligen Erfolg. Das Blut sickert weiter aus der Wunde. Am 12. August, zwei Tage nach dem Eingriff, steigt die Temperatur nachts auf 39,7°, begleitet von starkem Schüttelfrost, um aber gleich wieder abzusinken. Das Erbrechen stellt sich von da ab wieder täglich ein. Am 14. beträgt der Hämoglobingehalt 32. Am 15. bildet sich wangenwärts unter der Gingiva ein Hämatom, das sich in den nächsten Tagen wieder zurückbildet. Die Wunde hat sich stark erweitert, auf das Drei- bis Vierfache der anfänglichen Ausdehnung und blutet spärlich weiter, allen Stillungsversuchen trotzend. Die Wundränder zeigen leichte Ulzerationen, die mit Wasserstoffsuperoxyd und Bismuth desinfiziert werden. Acht Tage nach der Thrombin-Injektion am harten Gaumen beginnen die beiden Einstichpunkte zu bluten. Langsamer, andauernder Kräftezerfall beim Patienten. Die Nahrungsaufnahme ist durch Erbrechen beinahe verunmöglicht, deshalb wird mit Tropfeneinläufen nachgeholfen. Haut und Schleimhäute zeigen äußerste Anämie. Der Tiefpunkt und das Ende der Blutung ist am 24. August erreicht. Die Hamoglobinbestimmung ergibt 20. Die Pulsfrequenz auf 100 bis 120, die Temperatur auf 37° erhöht. Das Körper-

gewicht aber erstaunlicherweise nur um 4 kg von 56 kg auf 52 kg gesunken. Die riesige Wunde schließt sich wie ein Wunder von einem Tage auf den andern. Die Blutkoagula sind verschwunden und die Wundränder geschlossen.

Der Patient erholt sich in der Folge sehr langsam. Am 30. August wird er aus dem Spital entlassen. Geringste Anstrengung beim Gehen verursacht starkes Herzklopfen. Das Erbrechen nach der Nahrungsaufnahme am Morgen hält bis Mitte September an. Auch leichtverdauliche Präparate wie Ovomaltine und Forsanose werden anfänglich nicht vertragen. Zwei Monate später, am 27. Oktober, wird das Hämoglobin mit 45 bestimmt. Patient klagt immer noch über rasche Ermüdung. Bis zum 18. November ist das Hämoglobin auf 65 gestiegen und auch der Allgemeinzustand hat sich um vieles gebessert.

Bemerkungen zum vorliegenden klinischen Fall.

Wenn ich den Verlauf der innerhalb von acht Monaten vorgenommenen fünf Eingriffe so ausführlich beschrieben habe, so wollte ich damit ein möglichst anschauliches Bild des Behandlungsverlaufes übermitteln. Allen Extraktionen folgten langdauernde Nachblutungen. Nur der Eingriff vom 5. Juni verlief dagegen auffallend leicht und belegt damit die vor allem von *Schloeßmann* wiederholt betonte Erfahrungstatsache, daß auch bei Hämophilen nicht alle Verletzungsblutungen gleich schwer in Erscheinung treten. Sie können mitunter auch einen sehr leichten, beinahe normalen Verlauf nehmen. Vergleichen wir weiterhin die verschiedenen Blutungsabläufe, so fällt uns sofort auf, daß sich das klinische Bild der Blutungen von Mal zu Mal verschlimmert hat. Der Blutverlust ist nach jedem Eingriff größer, was sich aus dem immer kleiner werdenden Hämoglobingehalt des Blutes nach dem definitiven Blutungsstillstand zu erkennen gibt. Die Schwächung des Kreislauforganismus' wird immer ausgesprochener. Der Hämophile erholt sich selbst nach einem großen Blutverlust erstaunlich schnell. Auch diese Erscheinung läßt sich bei unserm Patienten beobachten nach den

ersten Zahnentfernungen. Nach dem vierten und fünften Eingriffe hingegen zeigt sich aber doch der Organismus durch die vorangehenden Blutungen so stark geschwächt, daß er mehrerer Monate bedarf, um sich ganz zu erholen und die ursprüngliche Widerstandskraft zu erreichen.

Wenn wir uns nun der wichtigsten Frage zuwenden, welchen Erfolg hatten die ergriffenen Maßnahmen zur Blutstillung, so möchten wir uns eines möglichst objektiven und kritischen Maßes befleißigen. Wenn es uns auch gelang, die auftretenden Blutungen mit den verschiedenen angewendeten Maßnahmen und Mitteln zu stillen, so können wir doch nicht behaupten, daß eines sich eindeutig als wirksam erwiesen hat, die immer wieder auftretenden Neublutungen zu verhindern. Auch ist nach meinem Dafürhalten gar nicht leicht zu entscheiden, wie groß neben den angewendeten gerinnungsfördernden Mitteln wie Thrombin, Muttermilch, Plasma I usw., die Wirkung der rein mechanischen Blutstillung durch Tamponade und Druckverband zu veranschlagen ist. Das größte Gewicht und die rascheste Wirkung muß doch dem möglichst günstig angelegten Druckverband zugesprochen werden. Gerade aber diese Aufgabe war im Falle *W. Le.* nicht sehr befriedigend zu lösen. Die stark zerfallenen Zähne, die zum Teil mit gereizter, leichtblutender, hypertrophischer Gingiva überwucherten Wurzelreste boten der Anfertigung von festsitzenden Obturatoren die größten Schwierigkeiten. Wir mußten uns deshalb mit den weniger günstigen Verbänden aus Abdruckmasse zufrieden geben.

Es ist in der Krankengeschichte mehrfach auf die verblüffend schnelle Wundheilung der Extraktionswunden nach dem definitiven Blutungsstillstand hingewiesen worden. Zur Erklärung dieser Tatsache möchte ich die fortgesetzte und oft wiederholte Tamponade der Wunde verantwortlich machen, die eine rasche Druckatrophie der scharfen Alveolarränder und -septen bewirkte, die normalerweise sich viel langsamer zurückbilden und meistens ein Sichberühren und Schließen der Wundränder über dem Zahnfach verhindern. Diese Beobachtung steht im Widerspruch zu Beobachtungen anderer Hämophilieforscher, die bei Blutern eine auffällig

lange Heilungsdauer, verbunden mit übermäßiger Bildung von minderwertigen Granulationen, besonders an äußeren Wunden, feststellen. Auch die Rückbildung von Hämatomen und die Heilung von Knochenbrüchen soll unverkennbar langsamer als bei Normalen vor sich gehen. *Schloeßmann* schließt dabei «auf eine gewisse konstitutionelle Schwäche des ganzen hämophilen Zellstaates und seiner Funktionen, die bei der Wundheilung in verminderter Wiederherstellungsleistung zum Ausdruck kommen».

Die mehrfach aufgetretenen plötzlichen Temperaturanstiege, die wir in der Krankengeschichte erwähnt haben und in uns jeweilen die Befürchtung einer schweren Infektion oder allgemeinen Sepsis aufkommen ließen, waren so kurz und vorübergehend, daß ihre Ursache schwer zu erklären ist. Es ist ja bemerkenswert genug, daß bei allen diesen Eingriffen keine Infektion einer Wunde eintrat.

Erwähnenswert scheint mir auch die psychische Einstellung eines Hämophilen zu seinem Zustand, die den Beobachter immer wieder in Erstaunen setzt. Die Kranken ertragen ihr schweres Los meist mit erstaunlichem Gleichmut und großer Geduld. Im Falle *W. Le.* dachte der Patient keinen Augenblick an einen tödlichen Ausgang der Blutungen, obwohl er durch den Verblutungstod seiner beiden Brüder in der gleichen Altersperiode die Gefahren seines Zustandes wohl abschätzen konnte. Natürlich erhoffte er jedesmal sehnlichst den Blutungsstillstand. Er kam aber immer wieder freiwillig zur Vornahme weiterer Extraktionen ins Spital.

Zu registrieren wäre weiter die zunehmende Empfindlichkeit gegen den Blutverlust. Am Anfange einer Blutung verlor der Patient im Schlafe oft große Mengen Blutes ohne zu erwachen, während bei fortschreitender Anämie der Patient den Austritt jedes Bluttropfens beachtete und darauf reagierte.

Der Kranke verlangte verschiedentlich die gleichzeitige Entfernung mehrerer Zähne oder die ganze Räumung einer Kieferhälfte. Wir konnten uns aus begreiflichen Gründen nicht entschließen, dieses Wagnis zu unternehmen und zu verantworten.

Die Aufgabe des Zahnarztes bei blutiger Zahnentfernung bei Hämophilen.

Die Entscheidung, ob eine Zahnextraktion bei einem Hämophilen vorgenommen werden darf oder nicht, soll und kann niemals vom Zahnarzt allein entschieden werden. Ein eigenmächtiges und unbesonnenes Vorgehen könnte ihn dem Vorwurf größter Fahrlässigkeit aussetzen. Nur in Verbindung mit einem erfahrenen Spitalarzte, nach sorgfältiger Abwägung der Notwendigkeit und Dringlichkeit, darf er einen Eingriff unter dessen Führung vornehmen.

Die streng ablehnende Einstellung von *Kantorowicz* (19) zu dieser Frage: «Eine Zahnextraktion bei wahrer Hämophilie ist ein lebensgefährlicher Eingriff und nur auszuführen, wenn die Vermeidung der Extraktion ebenfalls das Leben gefährden sollte», wird von *Seidel* (3) und *Williger* (20) geteilt. Die Stellungnahme des Amerikaners *Birch*, zitiert nach *Dalitsch* (21), ist weniger streng: «Wenn der Zahnzerfall eine solche Ausdehnung erreicht hat, daß eine Entfernung unumgänglich (imperative) geworden ist, soll jede mögliche Vorsichtsmaßnahme getroffen werden, den Patienten zu sichern». Auch *Fonio* (2) spricht sich wesentlich weniger ablehnend und mit mehr Vertrauen zu den heutigen Möglichkeiten der Blutstillung aus: «Der Verblutungstod des Bluters darf heute als ein sehr seltenes Vorkommnis bezeichnet werden, vorausgesetzt, daß der Patient rechtzeitig in sachgemäße Behandlung kommt».

Diese sachgemäße Behandlung kann aber niemals nur vom Zahnarzt allein geschehen. Sie erfordert, wo immer möglich, einen in der Behandlung von Hämophilen erfahrenen Kliniker. Auf *Fonios* Anregung zur Schaffung einer Zentralstelle zur Kontrolle, Weiterführung der Familienstammbäume und Behandlung aller Angehörigen von Bluterfamilien sei auch an dieser Stelle hingewiesen. Durch Zentralisierung der Hämophilenbehandlung könnten der Forschung und den Kranken wertvollste Dienste geleistet werden.

Die Rolle des Zahnarztes bei einer Zahnextraktion besteht in der Vorbereitung und Durchführung des Eingriffes und in

der Unterstützung des Arztes bei der lokalen Blutstillung. Die Fernblutstillung oder die innere prophylaktische Behandlung des Kranken vor dem Eingriff ist Sache des Spitalarztes. Der Kranke selbst ist unbedingt in einer Krankenanstalt zu internieren, nach dem Eingriffe und bis zu erfolgter Blutstillung in Bettruhe zu halten, und erst nach seiner Erholung zu entlassen.

I. Vorbereitende Maßnahmen des Zahnarztes.

Ein Röntgenbild des zu entfernenden Zahnes oder Wurzelrestes ist vor dem Eingriffe anzufertigen, damit man ein genaues Bild der Wurzelform und -größe gewinnt und die Ausdehnung der kariösen Zonen ersehen kann. Man wird danach das Vorgehen bei der Extraktion einrichten (Trennung von Wurzel mit Bohrer oder Meißel, Gebrauch der Zange oder des Hebels usw.). Am besten nimmt man schon vor dem Eintreten einen Abdruck des ganzen Kiefers, aus dem ein Zahn entfernt werden soll. Die Abdrucknahme geschehe mit einer elastischen Abdruckkomposition, nicht mit Gips, um Verletzungen zu vermeiden. Nach Wegradieren des zu entfernenden Zahnes auf dem Gipsmodell fertigt man danach, wenn es die Verhältnisse nur irgendwie gestatten, einen Obturator aus Kautschuk oder Kunstharz an, wie wir es noch beschreiben werden.

II. Die Zahnentfernung.

Der Eingriff kann in Anästhesie vorgenommen werden. Wir benutzten zweimal, ohne irgendwelchen Nachteil zu sehen, 2%ige Novocain-Adrenalin-Lösung. Die Infiltration der Lösung soll schonend und langsam, ohne Druck, in die Umschlagfalte geschehen. Ein Nachbluten der Einstichstellen haben wir nicht gesehen.

Es müssen möglichst günstige Wundverhältnisse angestrebt werden. Der Zahn muß auf die sorgfältigste Art herausgenommen werden. Man darf nicht im eigentlichen Sinne des Wortes «extrahieren». Jede Zerreißung der Gingiva ist tunlichst zu vermeiden. Ob man der Zange oder dem Hebel den Vorzug bei der Zahnentfernung geben will, entscheide

man von Fall zu Fall. Die Wunde soll sorgfältigst auf eventuell vorhandene, die Blutstillung hindernde Knochensplitter untersucht werden.

III. Maßnahmen zur Blutstillung.

Bei der Behandlung der Blutungen unterscheidet man

1. die lokale Blutstillung mit
   a) mechanischen Maßnahmen,
   b) Maßnahmen mit gerinnungsfördernden Substanzen;
2. die Fernblutstillung, Maßnahmen zur Erhöhung der Blutgerinnbarkeit, und
3. Maßnahmen zur Veränderung der hämophilen Konstitution.

1. *Die lokale Blutstillung:*

a) Mechanische Maßnahmen:

Der Zahnarzt wird hauptsächlich den Spitalarzt bei der lokalen Blutstillung mit mechanischen Mitteln unterstützen können. Vom Nähen der Extraktionswunde soll Umgang genommen werden, da es immer zu einer Blutung der Stichkanäle führt. Die Wunde kann auch bei einer Nachblutung nicht mehr tamponiert werden, wenn genäht worden ist.

Die in der allgemeinen Chirurgie geläufige Behandlung einer blutenden Wunde durch Hochlagerung und Kompressionsverband, gilt es nun auch auf die Extraktionswunde des Hämophilen anzuwenden. Dabei soll sie auch noch vor Insulten, die durch das Kauen und Sprechen verursacht werden, geschützt sein.

Die sofortige Versorgung der Wunde durch Tamponade mit Gazestreifen wird von den meisten Autoren empfohlen. Ob man die Tamponade der Alveole sofort vornehmen, gleich nach dem Eingriffe, oder den primären Stillstand der Blutung abwarten und die Wunde nur vorerst mit einem Obturator schützen soll, ist eine Frage des Vorgehens, die ich eher in letzterem Sinne befürworten möchte. Bei den vorstehend beschriebenen Extraktionen hat es sich stets gezeigt, daß die sofortige Tamponade nie die verzögerte hämophile Nach-

blutung aufgehalten hat. Diese geschieht fachgemäß am besten nach Ausspritzen der Alveole mit heißem Wasser mit Jodoformgaze. Novo-, Xero- oder Vioformgaze zersetzen sich leichter als Jodoformgaze, sind also weniger geeignet. Sie soll auch nicht zu fest geschehen, um eine Erweiterung der Wunde beim Quellen der Gaze möglichst zu vermeiden. Einen nach dem definitiven Blutungsstillstand festklebenden Tampon entferne man sorgfältig Lage um Lage nach Aufweichen der Schichten mit Wasserstoffsuperoxydlösung. Die Fixierung der Gaze kann je nach den Wundverhältnissen auf verschiedene Art geschehen.

Der am einfachsten herzustellende und sehr zu empfehlende Korkdruckverband nach *Seidel* (3) kann, wenn die Verhältnisse es gestatten, sehr gute Dienste leisten. Voraussetzung für dieses Hilfsmittel ist die Begrenzung der Wunde durch intakte Nachbarzähne und günstige Form des Alveolarfortsatzes. Die letztere Forderung ist im Unterkiefer wohl immer erfüllt, im Oberkiefer aber gelingt es oft nicht, bei einem flachen Gaumen den Korken richtig einzupassen. Dieser Korkdruckverband wird angefertigt aus einem einfachen Flaschenkork, «von dem man senkrecht zu seiner Längsachse ein Stück abschneidet, das ein wenig länger ist als die Lücke. Senkrecht zu dieser Schnittfläche zerteilt man den Kork in zwei ungleich große Segmente, etwa ¾ und ¼ oder ⅔ und ⅓, je nach der Höhe des Alveolarfortsatzes. Das größere Stück höhlt man aus und schnitzt es zurecht, daß es wie ein Sattel über die Alveole greift, und zwar sollte der Sattel so weit wie möglich über die knöchernen Alveolarränder hinübergreifen und darf gerade an dieser Stelle nicht zu weit ausgehöhlt sein, damit er nicht schlottert. Nach kleinen konkaven Ausschneidungen der Seitenflächen muß sich der Korksattel zwischen die Nachbarzähne drücken lassen, und zwar ohne stärkere Gewalt und ohne schmerzhaften Druck auszulösen. Durch seine Quellung sitzt ein richtig geschnitzter Kork zwischen den Zähnen und drückt die Wunde mit gelinder, aber ausreichender Kraft zusammen.» Um der Gefahr des Aspirierens oder Verschlukkens vorzubeugen, befestigt man an dem Sattel einen aus

dem Munde heraushängenden Faden, an dessen Ende das restliche Korkstück befestigt ist. Dieser einfache Korkdruckverband hat den Vorteil, daß er ohne besondere Hilfsmittel überall angefertigt werden kann.

Der Wundverband mit Plattenobturatoren aus Kautschuk, Kunstharz oder Metall kann zweckmäßig schon vor der Extraktion auf dem Abdruckmodell hergestellt werden. Die Gestaltung der Platte, Größe und Form, kann je nach den Mundverhältnissen sehr verschiedenartig geschehen. Vor allem ist darauf zu achten, daß der die Wunde bedeckende Teil wangenwärts den Alveolarfortsatz völlig umfaßt und bis zur Umschlagsfalte reicht. Es ist dafür Sorge zu tragen, daß die Platte an den restlichen Zähnen durch Klammern oder durch Überdecken ganzer Zahngruppen der Umgebung festen Halt findet. Nur fester Sitz gewährleistet eine sichere Ruhigstellung der Wunde.

Dalitsch (21) reduziert die Platte auf eine die Nachbarzähne und die Wunde überkappende Schiene aus Kautschuk, die er mit Draht an den Nebenzähnen befestigt und bis zum endgültigen Blutungsstillstand liegen läßt. Die Blutungen sollen nur leicht sein und zwei bis drei Tage anhalten. Nach zehn bis vierzehn Tagen kann die Schiene entfernt werden.

Wenn aus irgendwelchen Gründen keiner der beschriebenen Druckverbände angefertigt werden kann, so greift man zu einem Verband aus plastischer Abdruckmasse. Um ein gutes Anliegen der Abdruckmasse an die Alveolarfortsätze innerhalb und außerhalb des Zahnbogens zu erreichen, verfertigt man sich aus Blech und Draht ein kleines Hilfsmittel. Zwei längliche, abgerundete Blechstückchen, doppelt durchbohrt, werden durch eine Drahtschlinge verbunden. Das erwähnte Stück Abdruckmasse wird zwischen die zwei Blechbacken gelegt, die Verbindungsdrähte damit umkleidet. Die Oberfläche der Abdruckmasse wird leicht mit Vaseline eingefettet, um ein Verkleben der Tampongaze mit ihr zu verhindern. Das Ganze wird nun so auf die Wunde gebracht, daß das eine Blechstück wangenwärts, das andere gaumenwärts parallel zum Zahnbogen zu liegen kommt. Beim Zusammenbeißen verhindern nun diese Blechbacken das seit-

liche Ausweichen der Masse. Sie zwingen diese vielmehr, sich innen und außen dem Alveolarfortsatze anzulegen. Nach dem Erkalten wird dieser Verband aus Abdruckmasse herausgenommen, überschüssige Stellen abgetragen und eventuell vorstehende Blechkanten überzogen und abgerundet. Es werden nun eine oder zwei Lagen Jodoformgaze über die tamponierte Wunde gelegt, der Verband eingesetzt und mit Kieferschluß festgehalten. Überall da, wo die Gazeunterlage aufliegt, wird nun ein gleichmäßiger Druck ausgeübt. Zur Ruhigstellung während der Nacht muß ein geeigneter Kopfverband zur Fixierung des Unterkiefers angelegt werden. Der Nachteil dieses Druckverbandes ist der relativ schlechte Halt, der nur durch den Kieferschluß gewährleistet ist. Er ist aber sehr rasch angefertigt und kann als Provisorium oft bis zur Fertigstellung eines Plattenobturators getragen werden. Die Ernährung soll in den ersten Tagen mit flüssiger Nahrung durch ein Saugröhrchen geschehen.

b) Die lokale Blutstillung mit gerinnungsfördernden Substanzen:

Sie geschieht durch direktes Einträufeln in die Wunde oder Durchtränkung des Gazetampons mit den sich dazu eignenden Mitteln. Von chemisch verschorfenden, ätzenden Mitteln wie Eisenchlorid, Argentum nitricum muß strengstens abgeraten werden. Von den gerinnungsphysiologisch wirkenden Mitteln, die alle schon mit wechselndem Erfolg angewandt wurden, seien nur die wichtigsten aufgezählt. Sie bezwecken alle, die Thrombinbildung des hämophilen Blutes durch Zuführung thromboplastischer Substanzen anzuregen, zu fördern.

Frisches Blut und frisches Serum von Mensch und Tier sind mit gutem Erfolge oft angewendet worden und immer verhältnismäßig leicht zu beschaffen.

Eine mächtig gerinnungsfördernde Wirkung haben *Gewebspreßsäfte* und *Organextrakte*. Organextrakte aus den verschiedensten Organen, wie Lymphdrüsen, Milz, Leber, Niere, Muskel, Lunge und Ovarien steigern selbst bei Hämophilie die Gerinnung auf übernormale Werte. Nur stellt die



Fig. 1. 5/4+ Wurzeln der Prämolaren vor dem Eingriff.



Fig. 2. Auf 5+ überstehende Goldkappe aufgesetzt. Beginnende Atrophie des interdentalen Alveolarfortsatzes.



Fig. 3. Fortschreitende Atrophie des Zahnfaches. Zahn stark gelockert.



Fig. 4. Zahn ausgefallen. Neue Wurzelkappe auf 4+ befestigt.



Fig. 5. 4+ Starke Lockerung.

Fig. 6. 4+ ausgefallen.

rechtzeitige aseptische Gewinnung frischer Extrakte erhebliche Schwierigkeiten. Das Einlegen frischer Muskelstückchen in die Wunde ist besonders von französischen Autoren als erfolgreiche Maßnahme angegeben worden. Von diesen Gewebsextrakten hat sich als äußerst wirksam und hitzebeständig Preßsaft aus Tier- oder Menschenstruma erwiesen. *Schloeßmann* (8) und *Lenggenhager* (13, 22) haben äußerst günstige lokale Erfolge zu melden. Dieser Organextrakt wird gewonnen, indem man frisches, fein zerhacktes Strumagewebe mit drei bis fünf Teilen physiologischer Kochsalzlösung vermischt, drei Minuten lang kochen läßt und dann filtriert. (Muskelpreßsaft verliert beim Kochen seine gerinnungsfördernde Wirkung. Muskeleiweiß fällt dabei massig aus.) *Lenggenhager* spritzt örtlich den Strumapreßsaft vor einem chirurgischen Eingriff gemischt mit dem Anästhetikum zu gleichen Teilen ein. Beim Zurückziehen der Injektionsnadel soll weiter gespritzt werden, um ein Nachbluten des Stichkanales auszuschließen. Auch bei Nachblutungen kann die blutende Stelle mit Strumapreßsaft mit Zusatz von Adrenalin umspritzt werden. *Lenggenhager* hat 38 Zahnextraktionen ausgeführt bei Hämophilen und mit diesem Vorgehen und gleichzeitiger Tamponade die zuverlässigste lokale Blutstillung erreicht.

Muttermilch ist ein verhältnismäßig leicht zu beschaffendes Blutstillungsmaterial, das sich nach *Solé* (23) in zahlreichen Fällen als äußerst wirksam erwiesen hat und sehr leicht lokal angewendet werden kann.

Als gebrauchsfertige Blutstillungspräparate, die in großer Anzahl auf dem Markte immer wieder auftauchen, möchte ich nur die bewährtesten aufführen: Coagulen, Clauden, Vivokoll, Tabotamp. Ihre Wirkung bei örtlicher Anwendung bei Hämophilie ist sehr umstritten, da Erfolgen damit krasse Versager gegenüberstehen.

2. *Die Fernblutstillung:*

Während alle Maßnahmen und Mittel, die im vorigen Abschnitte erwähnt worden sind, vom Zahnarzte auch beim blutgesunden Menschen zur Stillung einer Blutung ohne Bei-

ziehung des Arztes angewendet werden können, ist nun die Fernblutstillung das alleinige Gebiet des letztern. Durch Einführung geeigneter Stoffe wird dabei versucht, eine vorübergehende Erhöhung der Gerinnungsfaktoren im Kreislaufe des Blutes der Hämophilen zu bewirken.

Die *Bluttransfusion* ist nach übereinstimmenden Angaben aller Autoren die beste und zuverlässigste Methode. Die Übertragung von 100 bis 300 cm^3 normalen Blutes zeigt sich als Mittel zur Blutstillung prophylaktisch und während einer Blutung als äußerst wirksam. Sie darf selbstverständlich nur unter Berücksichtigung aller Kautelen (Blutgruppenbestimmung usw.) ausgeführt werden. Ausschlaggebend für den Erfolg bei einer Transfusion ist die Menge des übertragenen Normalblutes. Nach *Lenggenhager* «sollten bei hämophilen Blutungen bedrohlicher Art nur große Blutmengen von mindestens 500 cm^3 pro Mal Anwendung finden. Falls keine Hämostase erreicht wird, muß die Transfusion innerhalb der ersten zwei bis drei Stunden wiederholt werden. Besser noch wären große Transfusionen von 500 cm^3 bis 1000 cm^3 Normalplasma». Wird nur plättchenhaltiges Normalplasma übertragen, so enthält die transfundierte Menge bei gleichem Volumen wie eine Gesamttransfusion die doppelte Menge an gerinnungsfähigem Plasma und normalen Plättchen.

Nach den Untersuchungen von *Lenggenhager* hat sich gezeigt, daß bei Transfusionen von Blutmengen bis zu 300 cm^3 die Gerinnungszeiten bei Hämophilen nur für Stunden kleinere Werte ergeben, um dann sehr rasch wieder die für die Kranken normalen hohen Werte zu erreichen. Auf dieser Unkenntnis der kurzen Wirkungsdauer von übertragenem Normalblut bei Hämophilen sind auch die Verblutungen solcher Patienten trotz mehrfachen (zu kleinen und zu langsam aufeinanderfolgenden) Blutübertragungen zu erklären. (Es sei der Fall *Schröder* (24) erwähnt: Inzision eines traumatischen Hämatoms wegen Fieber und Spannung bei 20jährigem Bluter. Dauerblutung. Weder durch A. T. 10 noch durch acht Bluttransfusionen gestillt. Exitus durch Verblutung.)

Die größte Verbreitung unter allen Behandlungsarten der Hämophilie erreichte die Serumtherapie. Ihre Erfolge sind

umstritten. Ebenso umstritten ist die Wirkung der intravenösen oder intramuskulären Anwendung von Coagulen, Clauden, Gewebspreßsäften und ähnlichen Substanzen.

Lenggenhager versuchte, durch subkutane Injektion der nachfolgend aufgezählten gerinnungsfördernden Stoffe eine Herabsetzung der Gerinnungszeiten des Gesamtblutes bei Hämophilen zu erreichen: Clauden, Coagulen, Sangostop, Hämostyl, Nateina, Cebion, Manetol, Kalzium, A. T. 10, Vitamin K. Er konnte bei keinem dieser Mittel eine Beeinflussung der Gerinnungszeiten konstatieren.

Schloeßmann spritzte 30%igen Strumapreßsaft intravenös Hämophilen in Mengen bis zu 40 cm³ ein. Es erfolgte regelmäßig starke Allgemeinreaktion: Kopfschmerzen, Herzklopfen, Erbrechen, Kollaps und Fieber. Er konnte fast regelmäßig eine Verlängerung der Gerinnungszeiten konstatieren. Also gerade das Gegenteil der erwünschten Wirkung.

3. *Maßnahmen zur Veränderung der hämophilen Konstitution:*

Als Maßnahmen, die bestreben, die Konstitution des Bluters umzustimmen, sollen nur kurz die Behandlung mit Ovarialpräparaten und Nateina erwähnt werden. Von amerikanischen Forschern werden Erfolge mit Ovarialextrakten berichtet, von spanischer Seite wird dem Mittel Nateina, einem Gemisch von pflanzlichen Vitaminen A, B, C, D, große umstimmende Wirkung zugeschrieben (25).

Klinischer Bericht über unblutige Zahnentfernungen bei einem Hämophilen.

In der zahnärztlichen und ganz besonders in der medizinischen Literatur finden sich zahlreiche Berichte von blutigen Zahnentfernungen mit ihren Komplikationen und Problemen der Blutstillung bei Hämophilen. Wir haben im vorhergehenden Abschnitt den ganzen klinischen Verlauf eines solchen Eingriffes und die Stellung und Kompetenzen des Zahnarztes bei einem blutigen Vorgehen geschildert und abgegrenzt. Ich

möchte nun im nachfolgenden Abschnitt die unblutige Entfernung von sechs Zahnwurzeln bei einem Hämophilen diesem ersten Abschnitt gegenüberstellen.

Anamnese und Status.

Die Abstammung des 1907 geborenen Patienten Hans Le. ist aus dem beigefügten Stammbaum des ersten Abschnittes der Familie Wy.-Le., Burgdorf, ersichtlich. Es handelt sich demnach um einen Vetter des im vorerwähnten Falle beschriebenen Walter Le. Beide haben den gemeinsamen hämophilen Großvater Christian Wy.-Le. Die Krankheit wurde durch die beiden Konduktortöchter nach der Nasseschen Regel auf ihre Söhne übertragen.

Die Konduktormutter, Frau Mina Le.-Wy., zeigte Zeit ihres Lebens keine Zeichen eines Blutungsübels. Nach Zahnextraktionen, Kontusionen, Geburten und bei den Menses zeigten sich nie anormale Blutungsverhältnisse. Von ihren drei Söhnen hat nur einer die großväterliche Erbanlage mit allen klinischen Symptomen und Erscheinungen aufzuweisen. Bei einer Blutuntersuchung der Familie, die 1934 von *Fonio* durchgeführt wurde, zeigte sich, daß die beiden andern Söhne, Rudolf und Fritz, die keine klinischen Erscheinungen einer anormalen Blutungsbereitschaft zeigen, eine ausgesprochene verlängerte Gerinnungszeit und funktionelle Minderwertigkeit der Blutplättchen besitzen. *Fonio* bezeichnet diese zwei Nachkommen als Latent-Hämophile, da sie bei ausgesprochen hämophilen Bluteigenschaften keine klinischen Symptome aufweisen.

Der Patient Hans Le. zeigte die ersten Blutungserscheinungen hämophiler Natur bei einer Verletzung der Unterlippenschleimhaut bei einem Sturze im Alter von drei Jahren. Die Blutung dauerte über eine Woche. Die Nachblutungen setzten jeweilen hartnäckig beim Essen und beim Trinken wieder ein und führten zu weitgehender Anämie. Durch Biß beim Fallen stellte sich später großes Hämatom der Unterlippe ein. Blutungen in beide Ellenbogen- und ins rechte

Kniegelenk traten vom zehnten Lebensjahre an wiederholt auf. Auf stumpfe Traumen bildeten sich unter der Haut leicht blaue Flecken, sogenannte «Mosen», die ihm in der Schule den Übernamen «Moser» eintrugen. Eine Stirnhautverletzung im Alter von acht Jahren, eine Zahnextraktion im Jahre 1921, zweiter Prämolar unten links, eine weitere Zahnentfernung im Jahre 1924, erster Molar oben rechts, führten zu lang andauernden Blutungen und anschließender starker Anämie. Der Patient hat seinerzeit Kalbsmilzen roh gegessen, um die hämophile Anlage günstig zu beeinflussen. Der Erfolg war jedoch zweifelhaft. Andere vom Patienten durchgemachte Krankheiten sind Masern und Varizellen. Im Frühjahr 1940 wurden ihm im Inselspital Bern fünf Zähne im Unterkiefer der rechten Seite durch Dr. *Lenggenhager* zu gleicher Zeit entfernt. Die lokale Blutstillung mit in Strumapreßsaft getränkten Tampons hatte jeweilen Erfolg, konnte aber immer wieder auftretende Nachblutungen innerhalb von fünf Tagen nicht verhindern. Die Tampons wurden nicht durch einen Obturator fixiert. Die Extraktionswunden erweiterten sich stark. Der Hämoglobinstand des Blutes sank von 105 auf 80. Am fünften Tage wurde nach einem Aderlaß 350 cm^3 Spenderblut transfundiert. Es stellte sich kein Erfolg ein, die Nachblutungen kehrten immer wieder. Am sechsten Tage wurde nochmals eine Transfusion vorgenommen, und zwar gleich 950 cm^3 übertragen, was nun den gewünschten Dauererfolg bewirkte. Der Patient nahm zwei Tage darauf seine gewohnte Tätigkeit wieder auf. Als unangenehme Nachwirkung dieser Eingriffe schildert der Kranke eine ihm bis dahin unbekannte Reizbarkeit. Kleine, unbedeutende Vorfälle lösten bei ihm Erregungszustände aus, die seiner sehr ruhigen und stillen Art bis dahin unbekannt gewesen waren. Weiterhin belästigte ihn ein Brennen und Kribbeln der Haut. Diese unangenehmen Begleiterscheinungen verloren sich im Verlaufe eines halben Jahres aber vollkommen.

Die beiden Ellenbogen- und Kniegelenke weisen von früheren Gelenkblutungen Deformationen auf. Die Ellenbogengelenke sind stärker betroffen, als die Kniegelenke. Exkur-

sionsmöglichkeit im Ellenbogen rechts beträgt 155°–60°. Die Pro- und Supination ist eingeschränkt. Der Umfang beträgt 23,5 cm. Bei Bewegung ist Gelenkknirschen wahrnehmbar. Keine Muskelatrophie. Beim linken Ellenbogengelenk beträgt die Exkursionsmöglichkeit 160°–55°, der Umfang 24,5 cm. Die Pro- und Supinatio ist stark behindert und erzeugt Knirschen im Radio-Humeralgelenk. Bei den Kniegelenken ist nur rechts leichte Deformation und Behinderung festzustellen. Rechte Oberschenkelmuskulatur leicht atrophisch. Kein Knirschen in den Gelenken wahrnehmbar.

Die Zahn- und Mundverhältnisse müssen als schlecht bezeichnet werden. Konservierend behandelt und erhaltungsfähig sind die obern und untern sechs Frontzähne und der zweite Prämolar oben links. Entfernt worden sind dem Patienten die oben erwähnten sieben Zähne. Nicht mehr zu erhalten und bis auf die Wurzeln kariös zerfallen, teilweise von der Gingiva überwuchert, sind 754+467 und –45678.

Die unblutige Zahnentfernung.

Es wurden zuerst die Wurzeln der drei Molaren des linken Unterkiefers angegangen. Sie waren so zerfallen, daß die Gingiva sechs einzelne Wurzelreste überwucherte. Es galt demnach, dieselben zuerst einigermaßen freizulegen. Ich ging nun so vor, daß ich nur zwei Wurzeln zu gleicher Zeit in Angriff nahm. Ich suchte, in den Wurzeln mit der Sonde den Kanal festzustellen und ihn mit einem Bohrer zu erweitern. Dann wurde eine rostfreie Schraube, wie man sie zu Amalgamaufbauten benutzt, im Wurzelkanal befestigt. Diese Schraube bot nun genügend Halt, mit provisorischen Füllmaterialien, wie Guttapercha, Zinkoxyd-Eugenolpaste, mit Watte vermischt, das wuchernde Zahnfleisch zurückzudrängen und die Oberfläche des Zahnrestes schonend freizulegen. Daraufhin wurde ein Goldring, ähnlich in Größe und Stärke wie bei einer Richmondkrone, der Wurzel aufgepaßt und mit Zement befestigt. Dabei dient die Wurzelschraube als willkommener Haltepunkt. Dieser Ring ver-

half mir nun dazu, einen Gummiring, wie man sie früher viel zu Regulationszwecken benutzte, um die Wurzel zu legen. Dieser Gummiring wurde in den nächsten Tagen und Wochen sukzessive apikalwärts geschoben, verstärkt durch weitere Ringe. Der durch diese Ringe erzeugte Druck auf die Gewebe bringt das Periodont und den Alveolarfortsatz zum Schwinden. Wir erzeugen mit Hilfe der Elastizität des Gummis eine Druckatrophie der paradentalen Gewebe. Sollte beim Einsetzen des Wurzelringes eine kleinere Blutung entstehen, wie es bei diesen tief zerstörten Wurzeln leicht geschehen kann, so hat das weiter keine Bedeutung, denn der nachgeschobene Gummiring wirkt durch seinen Druck anämisierend und stillt momentan die Blutung. Es gelang mir so, fünf Wurzeln ganz unblutig zum Ausfallen zu bringen. Die Zeit, die es dazu benötigte, war sehr verschieden und richtete sich nach Form und Halt des Wurzelrestes. Eine Wurzel fiel nach drei Tagen aus. Bei der hartnäckigsten brauchte ich drei Wochen. Dabei ist aber in Rechnung zu stellen, daß ich den Patienten nur ein- bis zweimal in der Woche behandeln konnte. Bei täglicher Inspektion und Versorgung der Zähne sind sicher die Zeiten noch etwas zu verkürzen.

Als sechster Zahn wurde der zweite Prämolar oben rechts in Angriff genommen. Um die Gummiringe anbringen zu können, genügte es hier, ein allseitig etwas die Wurzeloberfläche überragendes Goldplättchen, das mit einem Stift im Wurzelkanal befestigt ist, auf der Wurzel einzuzementieren. An den beigegebenen Röntgenbildern läßt sich die fortschreitende Atrophie und Zahnlockerung leicht verfolgen.

Zur Entfernung dieses Zahnes benötigte ich dreieinhalb Wochen. Weitere Zähne sind noch in Behandlung.

Bemerkungen zum vorliegenden klinischen Fall.

Diese in Vergessenheit geratene Methode der unblutigen Entfernung der Zähne gibt dem Zahnarzt die Möglichkeit, gefahrlos bei Hämophilen einzugreifen. Bei einwurzligen Zähnen und Wurzelresten ist es sicher die schonendste und ungefährlichste Art des Vorgehens und sollte immer da ange-

wendet werden, wo der behandelnde Zahnarzt die Unmöglichkeit der konservierenden Behandlung und der Erhaltung des Zahnes wahrnimmt. Er macht so den gefürchteten und immer mit der Gefahr der Verblutung verbundenen blutigen Eingriff beim Hämophilen unnötig. Diese Methode soll früher öfters bei schweren Diabetikern, Herz- und Nierenkranken angewendet worden sein, als man noch nicht im Besitze der modernen, das Gefäßsystem schonenden Injektionsflüssigkeiten war.

Die Art des Vorgehens bei einwurzligen Zähnen ist aus dem vorhergehenden Abschnitt ersichtlich. Wie sich die Anwendung der Gummiringe bei mehrwurzligen Zähnen modifiziert, müssen weitere Erfahrungen lehren. Die Methode ist sicher noch ausbau- und entwicklungsfähig.

Ich möchte im folgenden noch auf einige wichtige Einzelheiten hinweisen. Es ist bei einer solchen Behandlung eine tägliche Kontrolle anzustreben, wenn es die Verhältnisse gestatten. Der Erfolg stellt sich früher ein und man kann die Ringe langsamer und schonender apikalwärts schieben. Schmerzen stellen sich jeweilen für ganz kurze Zeit nach dem Hochschieben des Gummis ein. Doch sind sie sehr erträglich. Die lockern Zähne werden auf Berührung etwas empfindlich. Man tut deshalb gut daran, wenn man Kronenreste vor der Behandlung möglichst abträgt, damit eine Berührung mit den Antagonisten nicht möglich ist. Eine Entzündung der entstehenden tiefen Zahnfleischtaschen habe ich nie beobachtet. Man sorge aber für möglichste Reinlichkeit der Zähne durch den Patienten und spüle die Zahnfleischtaschen aus. Man achte darauf, daß man die Gummiringe stets wieder entfernen kann. Man nehme deshalb nicht zu kleine Ringe. Ich verfertigte solche aus Ventilschläuchen von Fahrrädern, um möglichst straff sitzende und stark wirkende Ringe zu erhalten. Ich hatte aber in der Folge Mühe, sie aus den tiefen Taschen wieder herauszubekommen. Bei isoliert stehenden Zähnen ist die Kontrolle einfach. Steht aber ein Zahn in der geschlossenen Zahnreihe, so sind die Nachbarzähne sorgfältig zu überwachen. Ihre gleichzeitige Lockerung zeigt an, daß auch ihr Alveolarknochen unter dem Drucke der Gummi-

ringe atrophiert. In diesem Falle muß vorsichtiger vorgegangen werden.

Das Verfahren erheischt vom Patienten und vom behandelnden Zahnarzte Geduld. Aber es lohnt sich reichlich, wenn man die Gefährlichkeit des chirurgischen Eingriffes dagegen hält. Der Hämophile wird sich sicher gerne diesem unblutigen und gefahrlosen Wege unterziehen, der in jedem Momente unterbrochen werden kann. Nicht indiziert sind Zähne, an denen akute Entzündungen vorhanden sind. Erst nach dem Abklingen aller Schmerzen und Symptome soll die Entfernung in Angriff genommen werden.

Sollten selbst einmal die Zahnform, übermäßig gespreizte Wurzelstellung oder andere anormale Bedingungen es unmöglich machen, mit dieser Methode zum Ziele der vollständigen Entfernung zu gelangen, so wird es doch möglich sein, eine weitgehende Lockerung des ganzen Zahnes oder doch wenigstens eine Loslösung der Gingiva zu erreichen, die einen eventuellen nachfolgenden chirurgischen Eingriff sehr erleichtern würde und die Wundverhältnisse günstiger gestalten würde.

Konservierende Zahnbehandlung bei Hämophilen.

Schon am Anfange dieser Schrift machten wir auf die vornehmste Aufgabe des Zahnarztes, nämlich auf die möglichst frühzeitige und dauernde konservierende Behandlung der Zähne bei Hämophilen mit Nachdruck aufmerksam. Sie sollte mit dem frühesten Kindesalter einsetzen und die erste Aufklärung der Umgebung des Kranken von seiten des Arztes geschehen. Wie wir gesehen haben, ereignen sich die häufigsten Blutungen bei der zweiten Dentition. Die Aufgabe des Zahnarztes wird es sein, das Wechselgebiß peinlichst zu überwachen und einen möglichst reibungslosen und unblutigen Zahnwechsel anzustreben. Die Wurzelresorbtion der Decidui sollte ungestört und vollständig vor sich gehen. Dies kann gefördert werden durch eventuelle Fixierung lose sitzender Zähne mit Bändern, die an festen Nachbarzähnen aufzementiert sind, so daß eine richtige physiologische Loslösung ohne

Epithelverletzung abgewartet werden kann. Auch eine sorgfältige Beschleifung solcher Zähne, die sie vor groben Insulten beim Beißen und Kauen schützt, kann zum Ziele führen.

Das Füllen kariöser Zähne beim Bluter bietet weiter keine Schwierigkeiten. Natürlich befleißige man sich einer möglichst schonenden Behandlung ohne grobe Schleimhautverletzungen. Man nehme sich Zeit, lästige Interdentalpapillen durch provisorische Druckeinlagen zu beseitigen. Chemische Ätzungen oder Thermokauterisation sind zu unterlassen. Sehr gut bewährt haben sich mir auch in diesen Fällen die Hallerschen Klammern mit Gummibändern oder Kofferdamstreifen. Seidenligaturen zur Fixierung von Kofferdam sind zu vermeiden. Blutet eine Interdentalpapille, so ist das auch nicht sehr schlimm. Man stillt mit Separiergummistreifchen, die aber nur die blutende Stelle anämisch halten sollen durch ihren Druck und nicht Schmerzen verursachen dürfen. Der Patient wird angehalten, selbst zu kontrollieren und eventuell zu wechseln. Bei Füllungen achte man peinlich auf exakte approximale Füllungsränder und die Herstellung guter Kontaktverhältnisse unter den Zähnen. Das Anlegen von Matrizen, die Anwendung von Separierstreifen geschehe mit aller möglichen Sorgfalt.

Pulpaexstirpationen habe ich ausgeführt nach Kobalteinlagen und unter Druckanästhesie, ohne dabei anormale heftige Blutungen aus den Kanälen feststellen zu können. Da, wie wir gesehen haben, die primäre Blutung auch beim Bluter durch Gefäßkontraktion steht und erst die Nachblutung die schwer stillbaren Verhältnisse zeigt, so können wir diese Eigenheit auch bei der kleinen Wunde, die bei einer Exstirpation gesetzt wird, finden und bestätigen. Es empfiehlt sich, die Kanäle sofort möglichst kompakt zu versorgen. Auch periodontitische Reize nach der Wurzelfüllung blieben aus. *Bamberger* (26) führt an, daß eine Blutung aus dem Wurzelkanal zu einem Hämatom unter der Gingiva führen kann.

Bei Kronenarbeiten gehe man vorsichtig vor und vermeide peinlichst überstehende Ränder. Ich habe Arbeiten im Munde eines Hämophilen gesehen, die es in geschickter Weise ver-

mieden, unter die Gingiva zu reichen und seit Jahren ohne Beschwerden oder lokale Reizerscheinungen getragen wurden.

Bei Anfertigung von Prothesen sollte das Abdrucknehmen mit Gips unterlassen werden. Es wird sich wohl bei Hämophilen nur um partielle Prothesen für ein Lückengebiß handeln können. Ein totales Ersatzstück muß aus naheliegenden Gründen als äußerste und in der Literatur meines Wissens nicht beschriebene Seltenheit angesehen werden. Hämatome des Gaumens, hervorgerufen durch das Abdrucknehmen und die Saugkraft sind im Schrifttum erwähnt (21). Wir besitzen neben den altbewährten plastischen Abdruckmassen (Kerr, Stents, Nadrag usw.) neue ausgezeichnete elastische Präparate im Dentocoll und Zelex. Das letztere sei besonders wegen seiner einfachen Anwendungsart und den exakten Ergebnissen hervorgehoben. Es ermöglicht schonendstes und gefahrloses Vorgehen. Das Tragen der Prothesen soll ebenfalls zu Hämatomen der Auflageflächen geführt haben (21). Der Gebrauch der Zahnbürste soll systematisch gepflegt werden, aber vorsichtig erfolgen.

Zusammenfassung.

Die blutige Zahnentfernung bei einem Hämophilen soll nie vom Zahnarzt allein vorgenommen werden. Nur in Verbindung mit einem erfahrenen Spitalarzte, nach sorgfältiger Abwägung der Notwendigkeit und Dringlichkeit, darf er eine Zahnextraktion unter dessen Führung vornehmen. Bei der lokalen Blutstillung kann er ihn mit seinen technischen und prothetischen Hilfsmitteln und Materialien unterstützen.

Die unblutige Zahnentfernung mittels Gummiringen kann vom Zahnarzte allein unternommen werden, da sie bei schonendem Vorgehen als gefahrlos angesprochen werden kann und der Eingriff zu jeder Zeit unterbrochen werden kann. Es wird dabei mit geeigneten Hilfsmitteln eine anämische Druckatrophie der paradentalen Gewebe erzeugt und der Zahn ohne jegliche gefährliche Blutung aus dem Zahnbett zum Ausfallen gebracht.

Der unblutigen Zahnentfernung sollte unter allen Umständen der Vorzug gegeben werden. Sie kann nicht nur bei Hämophilie die gefürchtete Zahnextraktion zu einem harmlosen Eingriff gestalten, sondern ist auch bei allen Krankheiten, die unter dem Namen der hämorrhagischen Diathesen zusammengefaßt werden, indiziert.

Die vornehmlichste Aufgabe des Zahnarztes bei der Hämophilenbehandlung ist die möglichst frühzeitige, peinliche Überwachung der Zahn- und Mundverhältnisse. Die konservierende Behandlung bietet keine anormalen Verhältnisse.

* * *

Literaturverzeichnis.

1. *Schloeßmann, H.*, Die Hämophilie in Württemberg. Arch. f. Rassen- und Gesellsch.-Biol. 1925, Bd. 16.
2. *Fonio, A.*, Die Bluterkrankheit im Kanton Bern. Arch. d. Jul. Klaus-Stift. f. Vererbungsf. 1937, Bd. XII, Heft 3/4.
3. *Seidel*, Beiträge zur Therapie und Prophylaxe perniziöser Blutungen nach Zahnentfernungen. Deutsche Zahnärztl. Wochenschr. 1925, Bd. 28, Nr. 17.
4. *Sudhoff, K.*, Geschichte der Zahnheilkunde, 1926. Ambr. Barth, Leipzig.
5. *Baldinger, M.*, Aberglaube und Volksmedizin in der Zahnheilkunde, 1936, Schweiz. Arch. f. Volksk., Bd. 35, Heft 1—2.
6. *Misch, J.*, Lehrbuch der Grenzgebiete der Medizin und Zahnheilkunde, Bd. 1.
7. *Moral*, Über Blutungen im Munde und ihre Behandlung, 1928, Bd. 37, Nr. 16/18.
8. *Schloeßmann, H.*, Die Hämophilie, 1930, Ferd. Enke, Stuttgart.
9. *Birch, Carroll La Fleur*, Hemophilia, 1937, Illinois Med. and Dent. Monographs, Vol. I, Nr. 4.
10. *Fonio, A.*, Die Hämophilie, 1936, Ergebn. d. innern Med. und Kinderhlk., Bd. 51.
11. *König, Fr.*, Die Gelenkerkrankungen bei Blutern, 1892, Volkmanns Sammlg. klin. Vortr., Heft 36.

12. *Hoeßli*, Geschichte und Stammb. d. Bluter von Tenna. Diss. Basel. 1885.

13. *Lenggenhager, K.*, Neue Tatsachen der Blutgerinnungslehre. Helv. Medica Acta, Bd. 7, Heft 3, 1940.

14. *Vonhaus, O.*, Praktikum der klinischen Untersuchungsmethoden von Blut und Harn. 1940, Zahnärztl. Rundschau, Bd. 49, Heft 6.

15. *Schönholzer, G.*, Die hereditäre Fibrinogenopenie. 1939, Deutsches Arch. f. klin. Med., Bd. 184, Heft 5/6.

16. *Voit* und *Paus*, Tödliche Blutung ins paratracheale Gewebe bei Hämophilen. 1933, Ztschrft. f. Hals-, Nasen- usw. Hlkde., Bd. 32.

17. *Sebestyen*, Über die Frage der Thrombose bei der spontanen Blutstillung. 1926, Arch. f. klin. Chir., S. 440.

18. *Stegemann*, Zur Frage der Blutstillung in der Chirurgie. Bruns Beitr. 1922.

19. *Kantorowicz*, Klinische Zahnheilkunde, Berlin 1924.

20. *Williger*, Blutstillung im Munde. 1915, Ref. i. d. Dtsch. Monatsschrift f. Zahnhlk., S. 445.

21. *Dalitsch*, Dental Extraction in Hemophilia. 1934, Journ. of the Americ. Dent. Vol. 21, Nr. 10.

22. *Lenggenhager, K.*, Die Lösung des hämophilen Blutungs- und Gerinnungsrätsels. 1936, Mitteilgn. aus d. Grenzgeb. d. Med. und Chir., Bd. 44.

23. *Solé*, Die Muttermilch als Blutstillungsmittel. 1935, Klin. Wochenschrift, Bd. II, S. 1354.

24. *Schröder, C. H.*, Beitrag zur Vererbung und Behandlung der Hämophilie. 1935, Münchn. med. Wschr., Bd. II, S. 1281.

25. *Llopis, F.*, Hämophilie und ihre Behandlung. 1929, Ambr. Barth, Leipzig.

26. *Bamberger L.*, Blutungen in der Mundhöhle als Signal von Allgemeinerkrankungen. Schweiz. Monatsschrift f. Zahnhlk. 1937, Bd. 47, Heft 1.

Am Schlusse dieser Arbeit drängt es mich, Herrn Prof. Dr. *A. Fonio,* Chefarzt des Bezirksspitals Langnau i. E., für seine stete Hilfsbereitschaft und sein reges Interesse an dieser Arbeit meinen wärmsten Dank auszusprechen. Herrn Prof. Dr. *O. Müller,* Basel, danke ich für seine verständnisvolle und liebenswürdige Hilfe in allen formalen Dingen.

CURRICULUM VITAE

Paul Reber wurde am 25. Januar 1901 als viertes Kind von Joh. Jak. Reber aus Diemtigen, Kt. Bern, Molkereidirektor in Basel, geboren. Er durchlief die Primar- und Mittelschulen von Basel und erwarb sich im Herbst 1919 an der Obern Realschule das Maturitätszeugnis. Zu gleicher Zeit legte er in Zürich die eidgenössische Ergänzungsprüfung in Latein ab und ließ sich danach in die medizinische Fakultät der Universität Basel einschreiben. Mit Ausnahme eines Semesters an der Universität Wien durchlief er alle vorklinischen und klinischen Semester und Examina seines zahnärztlichen Studiums an der Hochschule seiner Geburtsstadt, wo er im Frühjahr 1925 sein eidgenössisches Staatsexamen bestand. Im Jahre 1926 übernahm er in Langnau i. E. eine zahnärztliche Praxis, in der er während eines Jahres als Assistent gearbeitet hatte. 1928 verheiratete er sich mit Helen Wyß aus Grenchen. Vier gesunde Kinder sind ihnen bis jetzt geboren worden.